

Vol. 29 · Supplement III · June 2013



# 2013년 대한대장항문학회 연수강좌

일시 : 2013년 6월 23일(일) 08:30~17:30

장소 : 전북대학교 학술문화관

2013년  
대한대장항문학회  
**연수 강좌**



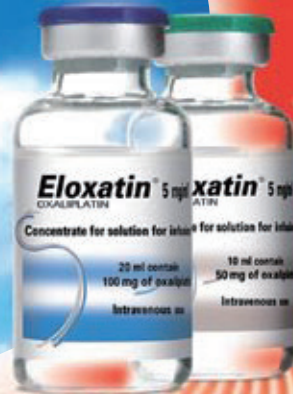일시 : 2013년 6월 23일 (일) 08:30~17:30

장소 : 전북대학교 학술문화관

**대한대장항문학회**  
The Korea Society of Coloproctology



# A solution for brighter perspectives



**SANOFI**

**Eloxatin**  
OXALIPLATIN 5 mg/ml

엘록사틴주 5밀리그램/밀리리터(옥살리플라틴)

전문약품

효능·효과 1) 전이성 결장, 직장암에 1차 치료제로써, 5-fluorouracil과 folinic acid와 병용하여 2) 원발 중양을 수술로 완전히 절제한 stage III (Duke's C) 결장암에 5-fluorouracil과 folinic acid를 병용하여 보조적 요법으로 사용 3) 수술이 불가능한 진행성 또는 전이성 위암 4) 카페시타빈과 병용하여 stage II-III 위암의 수술 후 보조요법 5) 켈시타빈과 병용하여, 수술이 불가능한 국소진행성 또는 전이성 켈장암 용법·용량 1) 결장, 직장암 : 권장용량은 85mg/m<sup>2</sup>으로 매 2주마다 정맥내투여한다. 2) 수술이 불가능한 진행성 또는 전이성 위암 : 권장 용량은 100mg/m<sup>2</sup>으로 특별한 독성이 나타나지 않는 경우, 매 2주마다 점적주입으로 투여된 5-fluorouracil 및 folinic acid와 병용투여한다. 3) 위암의 수술 후 보조요법 : 권장용량은 130mg/m<sup>2</sup>으로 매 3주마다 2시간에 걸쳐 정맥주입하며, 카페시타빈은 3주를 1주기하여 2주동안 1일 2회 1000mg/m<sup>2</sup> 경구투여 후 1주 휴약한다. 4) 켈장암 : 매 2주마다 제1일에 켈시타빈 1000mg/m<sup>2</sup>을, 제2일에 엘록사틴 100mg/m<sup>2</sup>을 정맥주입한다. - 용량은 내약성에 따라 조절되어야 한다. - 옥살리플라틴은 5-fluorouracil 보다 활성 먼저 투여되어야 한다. - 이 약은 화석한 후 투여한다. 이 약은 반드시 권장 용량을 이용하여 희석되어야 한다. 경고 1) 항암제를 전문으로 사용하는 과에서만 사용되어야 하며, 항암제의 사용 경험이 있는 전문의의 감독하에서 투여한다. 2) 경증 내지 중등증의 신장에 환자에 투여할 경우 신기능을 주의 깊게 모니터링해야 하며, 독성에 따라 용량을 조절한다. 3) 다른 백금제에 대한 알러지 반응의 기원력이 있는 환자의 경우 특별한 관찰 및 주의가 있어야 한다. 투여후 수면 이상의 발진, 소양, 기면지령, 호흡곤란, 팔뚝저하 등을 동반하는 쇼크 아나필락시스 반응이 보고되고 있으므로, 중분히 관찰하고, 아나필락시스 증상이 발생한 경우 투약을 즉시 중지하고 적절한 대응요법을 시작한다. 이 경우 이 약의 제투어는 금기이다. 4) 환관반으로 노출될 경우, 즉시 투여중지를 하고, 조소 대응요법을 실시한다. 5) 신경학적 독성을 주의깊게 모니터링하며 특이적인 신경학적 독성을 일으키는 약물과 병용투여의 경우 주의한다. 신경학적 경사를 매 투여전 및 주기적으로 실시한다. 금기 1) 이 약 또는 기타 백금을 함유하는 약제에 과민증의 기원력이 있는 환자 2) 일부 또는 임신 가능성이 있는 부인, 수유부 3) 첫번째 투여주기 이전에 혈중구수 < 2 x 10<sup>9</sup>/L 이고/이거나 혈소판수 < 100 x 10<sup>9</sup>/L로써 골수 억제에 있는 환자 4) 첫번째 투여주기 이전에 기능적 손상이 있는 말초지각신경증이 있는 환자 5) 신기능이 심하게 손상된 환자(크레아티닌 청소율이 30 mL/min 이하) 이상반응 (5-fluorouracil/folinic acid (5-FU/FA)와 병용투여) 가장 빈번한 이상반응은 위장관계(설사, 오심, 구토, 점막염), 혈액계(호중구감소증, 혈소판감소증), 신경계(급성 및 용량독적 말초지각 신경병증) 이었다. (위암에서 수술 후 보조요법으로 카페시타빈과 병용투여) 가장 빈번한 이상반응(모든 등급)은 소화기계(설사, 오심, 구토), 혈액 및 림프계(호중구감소증, 혈소판감소증), 신경계(말초 신경병증), 대사 및 영양(식욕저하), 전신 및 투여 부위(피로)이었다. \* 기타 자세한 내용은 제품설명서 또는 홈페이지를 참고하십시오. (주)사노피-이벤티스 코리아 서울특별시 서초구 반포대로 235 (반포동), 02-2136-9000 F.02-2136-9299 www.sanofi.co.kr


KR-OKA.13.05.01(2014.05)





# XELODA®

## Efficacy that makes a difference in the treatment landscape



With "CLASSIC"!

2013년 3월 1일 부터 XELOX가  
"근치적 절제술을 시행한 2,3기 위암환자의  
수술 후 보조요법"으로 보험 급여가 인정됩니다.

Reference: 건강보험심사평가원 공고 제2013-14호

# Xeloda®

capecitabine

### Effective chemotherapy patients can live with

#### Product Information

**원료약품의 분량** :: 젤로다 정 150mg: 1정(194.5 mg) 중 주성분:카페시타딘(별규)...150mg :: 젤로다 정 500mg: 1정(638.0 mg) 중 주성분:카페시타딘(별규)...500mg **효능·효과** ::결장 직장암 - 전이성 결장직장암의 1차 요법, stageⅢ(Dukes'C)의 결장암 환자에서 원발 종양을 수술로 완전히 절제(complete resection)하고 단독으로 fluoropyrimidine 치료 요법이 우선 선택되는 경우 보조적 요법(adjuvant treatment)으로 사용, stageⅢ(Dukes'C)의 결장암 원발 종양을 완전히 절제(complete resection)하고 옥살리플라틴과 병용하여 사용 ::**유방암** - Taxanes (파클리탁셀 또는 도세탁셀) 및 anthracycline계 약물포함 화학요법치료 모두에 실패하였거나 Taxanes (파클리탁셀 또는 도세탁셀) 요법에 실패한 환자로서 더 이상 anthracycline 치료계획이 없는 (예, 누적량으로 독소루비신 400mg/m<sup>2</sup> 또는 이에 상응하는 독소루비신 유도체를 투여한 환자) 국소진행성 또는 전이성 유방암 치료, docetaxel과 병용 (combination)하여, anthracycline계 약물을 포함한 세포독성화학요법에 실패한 국소진행성 또는 전이성 유방암 치료. ::**위암** - 수술이 불가능한 진행성 또는 전이성 위암, 백금계 약물을 기본으로 하는 요법과 병용하여 진행성 위암의 1차 치료, 옥살리플라틴과 병용하여 stageⅡ,Ⅲ 환자의 위암 수술 후 보조 요법 **용법·용량** ::**결장직장암, 유방암** - 3주간을 주기로 1일 2회(아침, 저녁) 1회 1250mg/m<sup>2</sup>을 2주간 경구투여 후 1주 휴약, 도세탁셀과 병용하는 경우 이 약의 권장 용법용량은 3주간을 주기로 1일 2회 (약2시간 간격) 1회 1250mg/m<sup>2</sup>을 2주간 경구투여 후 1주 휴약하고, 3주마다 도세탁셀 75mg/m<sup>2</sup>를 1시간동안 정맥주사합니다. 이 약과 도세탁셀을 병용하는 경우 도세탁셀 투여 전에 도세탁셀의 허가사항에 따라 전치료(pre-medication regimen)를 하여야 합니다. stageⅢ(Dukes'C)의 결장암의 수술후 보조요법시 이 약의 단독요법으로 투여 시, 3주간을 주기로 1일 2회(약 12시간 간격) 1회 1250mg/m<sup>2</sup>을 2주간 경구투여 후 1주 휴약하며 총 8주기(24주)가 권장됩니다. 옥살리플라틴을 병용하는 경우, 3주간을 주기로 이 약은 1일 2회(아침, 저녁) 1회 1000mg/m<sup>2</sup>을 2주간 경구투여 후 1주 휴약하며 옥살리플라틴은 주기 제 1일째 이약 최초 용량 투여 전 130mg/m<sup>2</sup>을 2시간에 걸쳐 정맥내 주입 하고, 총 8주기(24주)를 투여하는 것이 권장된다. 이 약과 옥살리플라틴을 병용하는 경우 옥살리플라틴의 허가사항에 따라 옥살리플라틴 투여 전에 항구토제와 전처치(pre-medication)하는 것이 권장됩니다. ::**위암** - 수술이 불가능한 진행성 또는 전이성 위암, 3주간을 주기로 1일 2회 (아침, 저녁) 1회 1250mg/m<sup>2</sup>을 2주간 경구투여 후 1주 휴약, 백금계 약물을 기본으로 하는 요법과 병용하여 진행성 위암의 1차 치료, 최초 용량은 1000mg/m<sup>2</sup>으로 1일 2회, 2주간 경구 투여 후 1주 휴약하는 3주간을 주기로 투여하거나 625mg/m<sup>2</sup>을 1일 2회, 3주간 연속 투여하는 것이 권장. 이 약과 시스플라틴을 병용하는 경우 시스플라틴의 허가 사항에 따라 전치료(pre-medication regimen)를 하여야 합니다. 시스플라틴과 병용하는 경우 이 약의 권장 용법용량은 3주간을 주기로 1일 2회 (아침, 저녁) 1회 1000mg/m<sup>2</sup>으로 2주간 경구 투여 후 1주 휴약하고, 3주마다 시스플라틴 80mg/m<sup>2</sup>를 2시간동안 정맥으로 점적주입 합니다. 시스플라틴 및 에피루비신과 병용하는 경우 이 약의 권장 용법용량은 3주간을 주기로 1일 2회(아침, 저녁) 1회 625mg/m<sup>2</sup>을 3주간 연속투여하고, 3주마다 시스플라틴 60mg/m<sup>2</sup>를 2시간 동안 정맥으로 점적주입하고, 3주마다 에피루비신 50mg/m<sup>2</sup>를 정맥으로 bolus 투여합니다. 옥살리플라틴 및 에피루비신과 병용하는 경우 이 약의 권장 용법용량은 3주간을 주기로 1일 2회(아침, 저녁) 1회 625mg/m<sup>2</sup>을, 3주간 연속투여하고 3주마다 옥살리플라틴 130mg/m<sup>2</sup>를 2시간동안 정맥으로 점적주입하고, 3주마다 에피루비신 50mg/m<sup>2</sup>를 정맥으로 bolus 투여합니다. stageⅡ,Ⅲ 위암의 수술 후 보조 요법으로 옥살리플라틴과 병용하는 경우 이 약의 권장 용법 용량은 3주간을 주기로 2주 동안 1일 2회 1000 mg/m<sup>2</sup> 을 경구 투여 하고 1주 휴약 하며, 옥살리플라틴은 3주마다 130 mg/m<sup>2</sup>을 2시간에 걸쳐 정맥으로 점적 주입합니다.

**사용상 주의사항** ::1.경고 - 설사, 탈수증, 수족중후군 등 보다 자세한 제품 정보는 제품 설명서를 참조하시고, 제품 관련 유해 사례 보고는 (주)한국로슈로 문의하시기 바랍니다.



주식회사

한국로슈

| 본사 | 서울시 서초구 서초동 1317-23 GT Tower(East) 17층 / 우편번호 : 137-070 / Tel : (02)3451-3600 / Fax : (02)561-7201

MC20130312-003



# 2013년 대한대장항문학회 연수강좌

## 일 정 표

08:30 - 08:50 등 록  
 08:50 - 08:55 개회사  
 08:55 - 09:00 축 사

대한대장항문학회 회장 | 김종훈  
 전북대학교 총장 | 서거석

<b>Session I</b>	<b>Colonoscopy</b>	<b>좌장 : 김현식</b>
09:00 - 09:15	Diagnostic and Treatment Guideline for Early Colorectal Cancer	가톨릭의대   김형진 · 07
09:15 - 09:30	Colorectal Neoplasm Showing Atypical Colonoscopic Finding	대항병원   이두석 · 11
09:30 - 09:45	Colonoscopic Tattooing and Localization	전남의대   임상우 · 15
09:45 - 10:00	Colonoscopic Ballooning and Stent Insertion	국립암센터   한경수 · 19
10:00 - 10:20	Questions and Answers	
10:20 - 10:40	COFFEE BREAK	
<b>Session II</b>	<b>Fecal Incontinence</b>	<b>좌장 : 이상전</b>
10:40 - 11:00	Pathophysiology	가톨릭의대   이윤석 · 27
11:00 - 11:20	Diagnosis	충남의대   김지연 · 30
11:20 - 11:40	Treatment	경희의대   이길연 · 34
11:40 - 12:00	Questions and Answers	
12:00 - 13:00	중 식	
<b>Session III</b>	<b>Colorectal Cancer and Education</b>	<b>좌장 : 김종훈</b>
13:00 - 13:20	수술 후 회복기 관리	고려의대   김 진 · 39
13:20 - 13:40	수술 후 추적 관리	전북의대   이민로 · 45
13:40 - 14:00	대장암과 식이	이화의대   이령아 · 49
14:00 - 14:20	Questions and Answers	
<b>Session IV</b>	<b>특 강</b>	<b>좌장 : 이우용</b>
14:20 - 15:00	이상적인 병원 홍보	헬스 조선   이동혁 · 54
15:00 - 15:10	Questions and Answers	
15:10 - 15:30	COFFEE BREAK	
<b>Session V</b>	<b>Video Session for Core Subjects</b>	<b>좌장 : 조동윤</b>
15:30 - 16:00	Complicated Hemorrhoids	양병원   박찬호 · 63 대항병원   정형중 · 66 장문외과   최성양 · 69
16:00 - 16:30	Complex Anal Fistula	양병원   신현근 · 70 서울송도병원   황도연 · 77 대항병원   송기호 · 81
16:30 - 17:00	Rectocele	서울송도병원   박덕훈 · 85 한솔병원   정춘식 · 88 전주 항병원   황정환 · 91
17:00 - 17:10	Parastomal Hernia	서울의대   유승범 · 94
17:10 - 17:20	Ventral Hernia	원광의대   박원철 · 99
17:20 - 17:30	Single Port Appendectomy	가톨릭의대   이상철 · 101
17:30 - 17:40	폐회사	대한대장항문학회 이사장   김광호





# Session I

## Colonoscopy

좌장 : 김현식 | 서울송도병원

1. Diagnostic and Treatment Guideline for  
Early Colorectal Cancer

가톨릭의대 | 김형진

2. Colorectal Neoplasm Showing Atypical  
Colonoscopic Finding

대항병원 | 이두석

3. Colonoscopic Tattooing and Localization

전남의대 | 임상우

4. Colonoscopic Ballooning and Stent Insertion

국립암센터 | 한경수





# Diagnostic and Treatment Guideline for Early Colorectal Cancer

김형진

가톨릭의대 성빈센트병원



## 1. 조기 대장암 (Early colorectal cancer)의 정의

병리학적으로 선상피에서 발생한 암세포가 기저막(basement membrane)을 침범하지 않은 경우를 상피내암(intraepithelial carcinoma), 암세포가 기저막을 넘어 점막 고유판층(lamina propria)에 침윤되었으나, 점막근층(muscularis mucosae)을 넘지 않는 경우를 점막내암(intramucosal carcinoma)이라고 하며, 점막하층 이상을 침범한 경우를 침습암(invasive carcinoma)으로 정의한다. 하지만, 대장암에서는 다른암과는 다르게 점막근층을 침범하지 않고, 고유판층에 국한된 경우까지를 Tis로 분류하고, 점막근층을 뚫고 점막하층을 침범한 경우를 조기 대장암(early colorectal cancer)이라고 정의한다.

최근 건강검진의 목적으로 시행하는 대장내시경과 용종절제술이 증가함에 따라 조기 대장암으로 진단되는 경우도 급속히 증가하고 있어, 이에 대한 적절한 진단과 치료 방침에 대해 알아보하고자 한다.

현재 우리나라의 국가 5대암 조기검진사업에서는 50세 이상 남녀를 대상으로 매년 분변잠혈반응검사(Fecal occult blood test, FOBT)를 시행하여 이상 소견시 대장내시경 또는 이중조영바륨검사를 시행하는 것으로 되어 있고, 대한대장항문학회에서는 50세 이상의 성인을 대상으로 5-10년마다 대장내시경 또는 대장이중조영검사를 시행할 것을 권고하고 있다.

## 2. 대장내시경에서 조기대장암이 의심되는 용종

여러 연구에서 선종성 용종에서 대장암이 발생할 수 있고, 대장용종을 제거하면 대장암의 약 60-90%를 예방할 수 있다는 연구결과 이후 대장내시경 중 특별한 금기사항이 없는 한 발견된 용종은 모두 제거하는 것이 일반적이다.



대장용종의 정확한 병리학적 평가와 향후 치료 방침을 결정하기 위해서는 용종의 일괄절제(en block resection)가 필요하며, 특히 대장내시경에서 점막하층을 침범한 대장용종으로 의심되는 경우에는 일괄절제가 매우 중요하다. 조기대장암이 의심되는 대장내시경 소견으로는 생검자로 밀어 저항이 느껴지고 공기의 양을 변화시켜도 종양의 모양이 변화하는 않는 경우, 종양의 중앙부위가 부풀어 올라온 경우, 종양을 향해 점막주름이 모이는 양상을 보이는 경우, 함몰부위에 특별한 표면구조가 보이지 않는 경우, 확대내시경으로 관찰하여 pit의 감소 또는 소실 및 부정형 구조를 보이는 경우, 생리식염수를 종양 아래 점막하층에 주입할 때 종양 주위 점막은 들어 올려 지지만 종양부위는 들어 올려지지 않는 경우 등이 있다.

### 3. 대장내시경 용종절제술

#### 1) 내시경적 절제술이 어려운 경우

용종을 제거하기 전에 대장내시경으로 제거할지 수술이 필요할지에 대한 판단을 해야 하는데, 일반적으로 장관 둘레의 1/3 이상을 차지하고 있는 측방발육형종양(lateral spreading tumor, LST), 2개의 팽기추벽(haustral hold) 이상을 넘어 위치하고 있는 용종, 육안적으로 암이 의심되는 병변, 충수돌기, 계실, 회맹판을 넘어서 위치하는 용종은 대장내시경으로 용종절제술을 시행하기 어려워 수술적 절제술이 필요한 경우가 대부분이다.

#### 2) 병변의 표시

조직검사만 시행하는 경우는 나중에 병변을 찾기 힘들 수도 있고, 섬유화에 의해 추후 용종절제술이 어려운 경우가 발생할 수 있으므로 주의해야 한다. 클립이나 염색약을 이용하여 tattooing을 시행하는 것도 위치를 표시하는 것도 좋은 방법이다.

#### 3) 다양한 용종절제술(Snare polypectomy, EMR, ESD)

용종 절제술을 시행하기 위해서는 용종이 화면의 5시 방향에 위치하도록 시야를 조절하는 것이 기구 조작이 용이하다. 내시경이 루프를 형성하고 있거나 심하게 굴곡되어 있는 경우에는 내시경의 방향과 거리조절이 어려우므로 환자의 체위를 변화시키거나 루프를 제거한 후에 용종절제술을 시행하는 것이 좋다.

또한 대장의 주름에 가려진 병변과 같이 접근이 힘든 부위의 용종절제술시에는 내시경 선단에 투명캡을 씌우거나, 용종의 근위부에 충분한 점막하주입으로 병변을 떠오르게 하는 방법 등을 사용한다.

다양한 모양의 올가미를 사용할 수 있다. 올가미로 용종을 포획하기 위해서는 장관 내 공기를 약간 흡인하면서 하는 것이 좋고, 올가미로 병변을 포획한 후에는 카테터를 넣었다 뺐다 하면서 대장벽의 근층이 포함되지 않았는지 확인하는 것이 필요하다.





점막하 주입은 생리식염수 이외에 indigocarmine을 섞어 병변의 경계를 뚜렷하게 하거나, epinephrine을 섞어 출혈을 예방할 수 있다. 점막하주입은 대부분의 경우 근위부부터 주사하는 것이 용이하다. 점막하주입을 적절하게 시행하였음에도 용종의 일부가 떠오르지 않으면(non-lifting sign), 깊은 점막하층 이상의 침범을 시사하므로 불안정한 용종절제술이 될 가능성이 높고 수술적 적응증이 될 가능성이 높으므로 무리한 용종절제술 보다는 수술적절제술을 고려하는 것이 좋다.

유경성 용종의 경우 용종절제술 후 출혈방지를 위해 용종줄기(stalk)에 detachable snare (endoloop)나 클립으로 결찰한 후 그 윗부분에서 용종절제술을 시행하기도 한다.

용종이 매우 큰 경우에는 용종의 두부가 반대쪽 대장벽에 접촉되지 않도록 주의하는 것이 필요하며, 피할 수 없다면 통전시 카테터를 움직여 접촉면을 넓게 하는 것이 천공을 줄일 수 있는 방법이다.

점막하박리술(endoscopic submucosal dissection, ESD)은 다양한 모양의 전기소작기(needle knife, IT knife, hook knife, flex knife)를 이용하여 점막하를 절제하는 방법으로 비교적 큰 용종도 일괄절제술을 시행하여 정확한 병리적 진단을 할 수 있게 하는 방법이다. 점막하박리술은 시간이 비교적 오래 걸리므로 점막하주입시 생리식염수보다는 hyaluronic acid나 glycerol을 주입하는 것이 유리하다. 시술 중 작은 혈관의 출혈은 전기소작기를 이용하여 지혈하고, 큰 혈관은 지혈겸자를 이용하여 지혈한다. 또한 점막하박리술 도중에 장천공이 발생할 가능성이 다른 내시경적 용종절제 방법들에 비해 높으므로 주의해야 하고, 장천공이 발생한 경우에는 클립을 이용하여 봉합하는 방법 등 비수술적 방법을 사용할 수 있다.

## 4. 경항문 국소절제술

직장의 조기암은 대장내시경 용종절제술 외에도 경항문 국소절제술을 시행할 수 있다. 대장내시경적 시술에 비해 경항문 국소절제술은 장관의 전층을 절제한 후 봉합할 수 있으므로 정확한 침습 깊이를 파악할 수 있다는 장점이 있다. 또한 일괄절제율을 높이고 항문에서 7 cm 이상 떨어진 종양을 제거할 수 있는 경항문미세절제술(TEM)을 적용할 수 있다.

## 5. 추가적인 근치적 수술적 장절제술이 필요한 경우(림프절 전이의 가능성이 있는 경우)

근치적 수술적 장절제술과 비교하여 대장내시경 용종절제술의 가장 큰 차이는 종양 주위의 림프절을 제거하는 못한다는 점이다. 즉, 림프절로 전이가 남아있을 수 있어 재발이나 전이가 발생할 수 있다. 그러므로 어떤 경우



에 림프절 전이의 가능성이 높은 경우를 인지하는 것이 매우 중요하다.

조기대장암에서 림프절 전이의 위험성은 침범 깊이가 깊을수록 높아진다. 865예의 조기대장암에서 림프절전이 위험인자를 분석한 Kitajima 등의 연구에서는 유경성 용종에서 림프관 침범이 없는 경우 3000um 이내의 침범인 경우는 림프절 전이가 없었고, 무경성 용종인 경우에는 1000um 이내의 침범인 경우에는 림프절 전이가 없어, 이와 같은 경우에는 추가적인 근치적 대장절제술이 필요없다고 주장하였다. 그 외에도 혈관림프관 침범이 있는 경우, 분화도가 좋지 않은 경우, tumor budding이 관찰되는 경우, 절단면에 암세포가 관찰되는 경우 등에는 림프절 전이의 위험성이 증가하여 추가적인 근치적 절제술을 고려해야 한다.

그러므로 대장내시경 용종절제술을 시행한 후 조기대장암으로 진단된 경우에는 조직 소견을 상기 인자들을 다시 평가하여 추가적인 근치적 수술적 절제술이 필요한지 판단하는 것이 매우 중요하다.

## 결 론

최근 대장내시경과 용종절제술 시행이 증가함에 따라 조기대장암의 발견도 증가하고 있으므로, 정확한 진단과 추가적인 처치가 필요한 경우에 대한 지식을 숙지해야 할 것으로 생각한다.


## 참고문헌

1. NCCN Clinical Practice Guidelines in Oncology: Colon cancer. Version 3. 2013. <http://www.nccn.org>
2. NCCN Clinical Practice Guidelines in Oncology: Rectal cancer. Version 3. 2013. <http://www.nccn.org>
3. 양석균, 변정식. 대장내시경 진단 및 치료, 2nd edition, 2009
4. Kitajima K, Fujimori T, Fujii S, Takeda J, Ohkura Y, Kawamata H, et al. Correlations between lymph node metastasis and depth of submucosal invasion in submucosal invasive colorectal carcinoma: a Japanese collaborative study. J Gastroenterol 2004;39:534-43.
5. Lee BI, Hong SP, Kim SE, Kim SH, Kim HS, Hong SN, et al. Multi-Society Task Force for Development of Guidelines for Colorectal Polyp Screening, Surveillance and Management. Korean guidelines for colorectal cancer screening and polyp detection. Clin Endosc 2012;45:25-43.
6. Nelson DB. Techniques for difficult polypectomy. MedGenMed 2004;6:12.
7. 유창범. Snare and knives. 대한소화기내시경학회지 2004;28:161-4

# Colorectal Neoplasm Showing Atypical Colonoscopic Finding

이 두 석

대항병원 외과



## 서 론

대장내시경 검사에서 전형적인 대장암의 소견을 보이는 경우 병리조직검사 없이도 환자나 보호자에게 '이 병변은 대장암 소견입니다.'라고 명백히 말할 수 있을 것이다. 그러나 염증처럼 보이는 대장암, 아직은 용종처럼 보이는 대장암의 경우 병리조직검사 결과를 기다려야 한다. 또한 가장 전형적인 대장암의 형태를 Borrmann type II의 선암이라 할 때, 침윤성 암의 형태나 선암이 아닌 비선암의 형태는 비전형적 일 수 있다. 그리고 점막하 종양이나 장벽에서 발생하는 종양도 육안적 소견만으로 진단할 수 없으며, 조직검사 또는 추가적인 영상진단을 진행하여야 그 실체를 파악하는 경우가 많다. 본 강의는 경험했던 증례들을 중심으로 진행될 것이며, 이에 소개될 증례에 대한 내시경 소견들을 정리해 보았다.

## 본 론

### 1. 조기 대장암

크기가 1cm 이상이거나 용기된 용종의 표면에 궤양성 병변이 있는 경우 조기 대장암을 의심할 수 있고, 내시경 절제여부를 결정하여야 한다. 그러나, 1cm 이하의 크기이거나 IIb 또는 IIc 형태의 표면형 종양의 경우 발견하기도 쉽지 않고(Table 1), 예측하지 못했던 대장암 진단에 당황했던 경험이 있을 것이다. 표면형 종양을 발견하기 위하여 점막의 색조변화나 혈관상 소실을 주의 깊게 살펴봐야 하며, 백색반점이 표면형 종양의 표식자 역할을 할 수도 있다. 대장내시경 중 출혈이 관찰된다면 주변에 종양성 병변이 있는지 다시 한번 살펴봐야 한다.

또한 내시경 공기주입과 흡입에 의한 공기량에 따라서 모양이 변하지 않고 병변이 두꺼워진 것처럼 느껴지는 경직, 경화상을 보이는 병변이 있다면 점막하층을 침윤하는 종양을 의심할 수 있다.

**Table 1.** The Japanese research society classification for colorectal cancer.

Endoscopic appearance	JRSC class		Description
Protruded lesions	lp		Pedunculated polyps
	lps		Subpedunculated polyps
	ls		Sessile polyps
Flat elevated lesions	lla		Flat elevation of mucosa
	lla / llc		Flat elevation with central depression
Flat lesions	llb		Flat mucosal change
	llc		Mucosal depression
	llc / lla		Mucosal depression with raised edge

## 2. Borrmann IV type (미만성 침윤성)cancer

염증성 병변으로 오인할 수 있다. 장관내에 명확한 종괴가 관찰되지 않고 장관이 전반적으로 불규칙하게 비후되어 협착병변을 형성할 수 있다. 암세포가 점막하층과 근육층을 통해 전파되는 경우가 많아, 점막층에 대한 조직검사로서 암조직의 유무를 진단하기 쉽지 않다. 잘 치유되지 않는 염증성 병변의 경우 Borrmann IV type의 암을 의심하여 반복하여 깊게 조직검사를 시행하여야 하며, 직장 하부암의 경우 마취를 해서 항문을 통해 직접 조직검사하는 것도 깊은 조직을 얻는 방법이 될 수 있다.

## 3. 전이암

위암, 자궁, 난소, 유방, 신장, 전립선, 담도 췌장등에서 발생한 전이성 암이 대장을 침범하여 다양한 내시경 소견을 유발할 수 있다. 점막의 비특이적인 부종, 허혈성 변화와 유사한 점막의 취약성, 협착, 점막하 병변으로 관찰된다.

## 4. 재발암

재발의 형태에 따라 내시경 소견이 다를 수가 있다. 대장 절제를 시행했던 경우 주로 문합부 주위, 내시경 절제를 시행했던 경우 시술부위에 불규칙한 용기형 병변으로 발견되며, 시간이 지남에 따라 원발암의 형태를 띠며 궤양성 병변으로 진행된다. 장막층으로부터 종양이 재발한 경우 점막하 종양처럼 관찰되기도 한다.





## 5. 악성 림프종

대장의 악성종양 중 대장암 다음으로 빈번한 종양으로 회맹부를 가장 흔하게 침범한다. 대장 림프종은 B세포 림프종, T세포 림프종 모두 발생하고 국내의 경우는 T-세포 림프종이 많은 편이다. B-세포 림프종은 주로 종괴를 형성하는 양상으로 성장하기 때문에 대장의 선암으로 오인 받는 경우가 많고 T세포 림프종은 주로 궤양을 형성하기 때문에 염증성 장질환이나 결핵성 장염으로 오인될 수 있다.

## 6. 악성 흑색종

주로 항문근처에서 흑갈색의 종괴로 관찰되며, 20-25%에서 색소침착이 없이 진단된다.

## 7. 점막하 종양 (신경내분비 암종, 위장관간질 종양)

### 1) 신경내분비 암종:

WHO 2010에 따르면, mitotic count  $>20/10\text{HPF}$  and/or  $>20\%$  Ki67 index 소견을 보이는 등급 G3에 해당한다 (Table 2). 항문관에서 발생하는 신경내분비 암종은 소세포암종인 반면 대장에서 발생하는 신경내분비 암종은 대세포(75%), 소세포 또는 혼합형의 암종의 형태를 띤다. 육안적으로 대장의 선암과 비슷하여, 융기된 경계와 주변침윤을 갖는 궤양성 병변으로 관찰된다. 선종 및 선암종 동반이 흔하고 용종성 병변처럼 보일 수 있고, 유암종과는 관련이 없다고 알려져 있다. 동반된 선종이 없는 대장의 신경내분비 암종은 폐 신경내분비암종 또는 피부 Merkel 세포암종의 대장전이와 감별해야 한다.

**Table 2.** Transition Scheme for the New Classification (WHO 2010) Including Previous Definitions for Neuroendocrine Neoplasms of the Digestive System (WHO 1980 and 2000)

WHO 1980	WHO 2000	WHO 2010
	1. Well-differentiated endocrine tumor	1. NET G1 (carcinoid)
I. Carcinoid	2. Well-differentiated endocrine carcinoma	2. NET G2
	3. Poorly differentiated endocrine carcinoma /small cell carcinoma	3. NEC G3 large cell or small cell type
II. Mucocarcinoid	4. Mixed exocrine-endocrine carcinoma	4. Mixed adenoneuroendocrine carcinoma
III. Mixed forms carcinoidadenocarcinoma		
IV. Pseudotumour lesions	5. Tumour-like lesions (TLL)	5. Hyperplastic and preneoplastic lesions

G, grade; NEC, neuroendocrine carcinoma; NET, neuroendocrine tumor.



## 2) 위장관간질 종양:

위장관 간질 종양이 대장을 침범하는 경우는 매우 드물며, 직장이 모든 위장관 간질 종양 중 4% 정도를 차지하고, 결장이 1% 정도를 차지한다. 결장에서 위장관 간질종양이 가장 잘 생기는 부위는 구불결장이다. 점막하 종양처럼 관찰되나, 대장의 근육층을 침범하여 내시경적 절제는 어렵다. 크기가 큰 위장관 간질종양은 점막의 궤양을 형성하고, 대장의 내강이 좁아진 형태를 띌 수도 있지만 장막층으로 자라는 경우 외인성 압박처럼 관찰될 수도 있다.

## 결 론

전형적인 대장암의 형태를 Borrmann II type과 조직병리학적으로 선암이라 주관적으로 가정하였을 때, Borrmann II type과는 거리가 먼 형태를 가진 암종, 그리고 병리학적으로 비선암을 비전형적인 종양으로 정하였다. 어떤 종양은 발견이 어렵고, 어떤 종양은 발견이 되더라도 진단이 어렵거나 추가적인 진단과정이 필요하다. 또한 어떤 희귀한 종양은 내시경을 하면서 평생 만나지 못할 지도 모른다. 비전형적인 소견을 보이는 대장종양에 대한 지식과 더불어 이상소견에 대한 끊임없는 의심과 끈질긴 접근이 병변을 놓치는 오류를 최소화 시킬 것이다.

## 참고문헌

1. 양석균, 변정식. 대장내시경 진단 및 치료. 제2판. 군자출판사, 2009.
2. 염동한, 서검석. 대장선암중외 다른 악성 종양 제47회 소화기내시경학회세미나 2012.
3. 성재규, 정현용. 대장선암의 내시경 진단과 감별점. 제47회 소화기내시경학회세미나 2012.
4. Japanese society for cancer of the colon and rectum. Japanese classification of colorectal carcinoma. 6th ed. Tokyo: Kanehara Co, 1998.
5. Kudo S, Lambert R, Allen JI, et al. Nonpolypoid neoplastic lesions of the colorectal mucosa. Gastrointest Endosc 2008;68:3S-47.
6. World Health Organization. WHO Classification of Tumours of the Digestive System. 4th Edition. In: Bosman FT, Carneiro F, Hruban RH, Theise ND (Eds.) 2010.
7. Kim SG. Gastrointestinal Lymphoma. Korean J Gastrointest Endosc 2010;41:1-4.

# Colonoscopic Tattooing and Localization : Localization of Colorectal Tumor for Laparoscopic Surgery

임 상 우

화순전남대병원 대장항문외과



Laparoscopic surgery for colorectal cancer has gained wide acceptance as a safe alternative to open surgery without compromising the oncologic outcomes. Accurate tumor localization is a critical aspect associated with the absence of tactile sense, especially the small sized, non palpable lesions in early colorectal cancer for achieving radical resection, adequate safety margin, and bowel continuity via primary anastomosis. However, the localization of early colorectal cancers during laparoscopic surgery is not a simple task, and inaccurate localization or missing the lesion during laparoscopic surgery may lead to a change in the operation plan, inducing failure of surgical management.

Various tumor localization methods have been attempted in colorectal surgery such as barium enema, computed tomography colonoscopy, colonoscopic tattooing [1-5], intraoperative ultrasound, radiolabelled isotopes, and intraoperative localization[6,7].

Colonoscopic preoperative tattooing is known to be a safe and convenient method for localization, and intraluminal dye injection into the colorectal wall is a commonly used method for marking, tumor localization in the colorectal region. Methylene blue, indocyanine green, indigo carmine, and India ink are used for this purpose [1,3,8-11]. Methylene blue, indigo carmine, and indocyanine green stains may spread over a large area, or cause dye spillage and the markings have a short-term duration [12,13]. Indocyanine green can cause mucosal ulcerations and severe inflammation [9].

India ink staining lasted for longer time duration of up to 22 years after injection and so colonoscopic tattooing 2-3 days prior to surgery is possible [14]. The accuracy of India ink has been reported to be over 95% [1,2]. Small amount of 0.5 ml sterile India ink using a saline test injection has been reported to be effective for tumor localization [3]. The known complications related to India ink tattooing are peritonitis with perforation, phlegmonous gastritis, intraabdominal abscesses, and adhesion [15-17].



Using a 23G 4-mm needle (NM-200U-0423; Olympus, Japan), 1 ml of normal saline is injected tangentially into the submucosal layer in order to create a bleb. The syringe is then replaced by another syringe containing sterilized dye, and 1 to 1.5 ml of the sterilized dye is injected. Finally, the dye is pushed into the preformed bleb by further injecting another 2-3 ml of saline. Tattooing can be performed radially at three or four sites 2 cm distal to the lesion for tumor visualization.

One of the factors for nonvisualization of tattoos is the failure of submucosal injection or endoluminal spraying and an inappropriate amount of saline or ink [3]. To minimizing the failure of localization, an intimate preoperative communication and postoperative feedback between the endoscopist and surgeon is needed, and opening the resected specimen before restoring bowel continuity by primary anastomosis, and colonoscopy setting in the operating room are warranted [18]. If the planned strategy is to perform an abdominoperineal resection, the tattoo marking should be placed proximal to the lesion, although, in most cases of left-sided colectomy, it is convenient that the tattoo is marked distal to the tumor.

The endoscopic mucosal resection or polypectomy site would change to a fibrotic scar or heal after several weeks of waiting for elective laparoscopic operation and so the operating surgeon and endoscopist may get confused and rely on the descriptions of previous records of endoscopic procedures.

Intraoperative colonoscopy can be performed in cases where the lesion or segment of the colon or rectum was not clearly visible or lesions which could not be confirmed the extent of resection and secure an adequate surgical margin proximally and distally. Intraoperative carbon dioxide colonoscopy is used as a safe insufflation alternative during laparoscopic surgery for minimizing bowel distension without impeding the subsequent visualization and procedure [7].





## References

1. Park JW, Sohn DK, Hong CW, Han KS, Choi DH, Chang HJ, Lim SB, Choi HS, Jeong SY (2008) The usefulness of preoperative colonoscopic tattooing using a saline test injection method with prepackaged sterile India ink for localization in laparoscopic colorectal surgery. *Surg Endosc* 22 (2):501-505. doi:10.1007/s00464-007-9495-2
2. Cho YB, Lee WY, Yun HR, Lee WS, Yun SH, Chun HK (2007) Tumor localization for laparoscopic colorectal surgery. *World J Surg* 31 (7):1491-1495. doi:10.1007/s00268-007-9082-7
3. Hwang MR, Sohn DK, Park JW, Kim BC, Hong CW, Han KS, Chang HJ, Oh JH (2010) Small-dose India ink tattooing for preoperative localization of colorectal tumor. *J Laparoendosc Adv Surg Tech A* 20 (9):731-734. doi:10.1089/lap.2010.0284
4. Yeung JM, Maxwell-Armstrong C, Acheson AG (2009) Colonic tattooing in laparoscopic surgery - making the mark? *Colorectal Dis* 11 (5):527-530. doi:CDI1706 [pii] 10.1111/j.1463-1318.2008.01706.x
5. Arteaga-Gonzalez I, Martin-Malagon A, Fernandez EM, Arranz-Duran J, Parra-Blanco A, Nicolas-Perez D, Quintero-Carrion E, Luis HD, Carrillo-Pallares A (2006) The use of preoperative endoscopic tattooing in laparoscopic colorectal cancer surgery for endoscopically advanced tumors: a prospective comparative clinical study. *World J Surg* 30 (4):605-611. doi:10.1007/s00268-005-0473-3
6. Zmora O, Dinnewitzer AJ, Pikarsky AJ, Efron JE, Weiss EG, Noguera JJ, Wexner SD (2002) Intraoperative endoscopy in laparoscopic colectomy. *Surg Endosc* 16 (5):808-811. doi:10.1007/s00464-001-8226-3
7. Nakajima K, Lee SW, Sonoda T, Milsom JW (2005) Intraoperative carbon dioxide colonoscopy: a safe insufflation alternative for locating colonic lesions during laparoscopic surgery. *Surg Endosc* 19 (3):321-325. doi:10.1007/s00464-004-8915-9
8. Ellis KK, Fennerty MB (1997) Marking and identifying colon lesions. Tattoos, clips, and radiology in imaging the colon. *Gastrointest Endosc Clin N Am* 7 (3):401-411
9. Price N, Gottfried MR, Clary E, Lawson DC, Baillie J, Mergener K, Westcott C, Eubanks S, Pappas TN (2000) Safety and efficacy of India ink and indocyanine green as colonic tattooing agents. *Gastrointest Endosc* 51 (4 Pt 1):438-442. doi:S0016510700771379 [pii]
10. McArthur CS, Roayaie S, Wayne JD (1999) Safety of preoperation endoscopic tattoo with india ink for identification of colonic lesions. *Surg Endosc* 13 (4):397-400
11. Botoman VA, Pietro M, Thirlby RC (1994) Localization of colonic lesions with endoscopic tattoo. *Dis Colon Rectum* 37 (8):775-776
12. Hammond DC, Lane FR, Welk RA, Madura MJ, Borreson DK, Passinaut WJ (1989) Endoscopic tattooing of the colon. An experimental study. *Am Surg* 55 (7):457-461



13. Hammond DC, Lane FR, Mackeigan JM, Passinault WJ (1993) Endoscopic tattooing of the colon: clinical experience. *Am Surg* 59 (3):205-210
14. Beretvas RI, Ponsky J (2001) Endoscopic marking: an adjunct to laparoscopic gastrointestinal surgery. *Surg Endosc* 15 (10):1202-1203. doi:10.1007/s004640000304
15. Gianom D, Hollinger A, Wirth HP (2003) [Intestinal perforation after preoperative colonic tattooing with India ink]. *Swiss Surg* 9 (6):307-310
16. Coman E, Brandt LJ, Brenner S, Frank M, Sablay B, Bennett B (1991) Fat necrosis and inflammatory pseudotumor due to endoscopic tattooing of the colon with india ink. *Gastrointest Endosc* 37 (1):65-68
17. Park SI, Genta RS, Romeo DP, Weesner RE (1991) Colonic abscess and focal peritonitis secondary to india ink tattooing of the colon. *Gastrointest Endosc* 37 (1):68-71
18. Louis MA, Nandipati K, Astorga R, Mandava A, Rousseau CP, Mandava N (2010) Correlation between preoperative endoscopic and intraoperative findings in localizing colorectal lesions. *World J Surg* 34 (7):1587-1591. doi:10.1007/s00268-009-0358-y

# Colonoscopic Ballooning and Stent Insertion (내시경적 풍선 확장술 및 스텐트 삽입술)

한 경 수

국립암센터 암예방검진센터 / 대장암센터



## 1. 내시경적 풍선 확장술 (Balloon dilatation)

대장 수술후 발생할 수 있는 문합부 협착 (stricture)의 치료 방법들로는 내시경적 풍선 확장술, 경항문적 협착 성형술, 스텐트 삽입술 및 수술적 방법들이 있다. 그 중에서 일차적으로 가장 흔히 사용할 수 있는 방법은 풍선 확장술이다. 대장 수술후 문합부 협착과 관련된 인자로 알려진 것들로는 문합부 누출, 허혈성 손상, 염증반응, 방사선 치료 및 기계 문합술 등이 보고되고 있다. 성공적인 풍선 확장술을 기대할 수 있는 경우들로는 방사선 치료를 받았던 경우, 수술 후 문합부 누출이 없는 경우, 협착부의 형태가 단순하고 길이가 1cm 이하인 경우 등이 있다. 일반적인 풍선 확장술의 성공률이 70-90%로 알려져 있지만, 실제로 문합부가 항문에 가까우면서 방사선 치료를 받았던 경우, 수술 후 문합부 누출에 의해 협착이 생긴 경우, 협착부가 꺾이고 길이가 긴 경우 등에서는 실패할 가능성이 매우 높다. 사용하는 풍선의 크기도 중요한데, 51 Frenches (17mm) 이상의 풍선을 사용하였을 때 성공률이 높다는 보고도 있다. 풍선 확장술의 문제로 지적되는 것은 시술 후 문합부 협착의 재발이며, 이 경우에는 반복적인 풍선 확장술 또는 수술적 치료 등을 필요로 할 수 있다. 풍선확장술의 합병증으로는 출혈이나 천공 등이 있으며, 그 빈도는 0-12% 정도로 보고되고 있다.

### 방법

- ① 협착부는 보통 내시경으로 쉽게 확인가능하며, 환자가 배변곤란의 증상을 호소하고 내시경 검사상 협착부의 직경이 내시경의 직경보다 작아서 내시경의 통과가 불가능하면 풍선 확장술의 적응증이 된다.
- ② 협착부가 확인되면 먼저 협착부를 통해 유도관(guide wire)을 통과시킨다.
- ③ 만약 협착의 정도가 심하거나 모양이 복잡하여 근위 장관의 내강을 확실하게 알지 못하는 경우라면, 유도관이 협착부를 통과한 후 유도관을 따라 다시 도관(catheter)을 협착부로 통과시킨다. 그리고 X-선 투시하에 도관을

통해 조영제를 주입해서 유도관이 근위 장관의 내강에 잘 위치하고 있는지 확인해야 한다. 협착이 심하지 않아 협착부를 통해 근위 내강 (proximal lumen)을 확실히 알 수 있는 경우라면 이 과정이 필요없다.

④ 유도관이 근위 장관의 내강에 잘 위치하고 있음이 확인되면, 유도관을 통해 내시경용 풍선을 삽입하여 협착 부위로 통과시킨다. 이때 사용하는 내시경의 working channel이 직경 3.7mm 이상이어야 내시경용 풍선의 통과가 가능하다. 사용하는 풍선의 크기는 협착 정도에 따라서 알맞게 선택해야 하며, 처음부터 큰 것을 사용하기 보다는, 작은 것으로 시작해서 점점 큰 것으로 늘려가는 것이 보다 안전하다. 풍선은 보통 하나의 풍선에 세 개의 크기 (직경)가 적혀있는데 (예: 6-7-8. mm), 이것은 가하는 압력에 따라 풍선의 크기를 조절할 수 있기 때문이다. 풍선의 크기는 작은 것은 6-7-8(mm)부터 큰것은 18-19-20(mm) 까지 다양하다.

⑤ 풍선이 협착부에 알맞게 위치하면 권총형의 기구를 사용해서 풍선에 압력 (보통 3-10 ATM)을 가한다. 이때 1분 동안 압력을 가한 뒤 압력을 빼고 30초-1분 정도 쉬었다가, 다음 단계의 압력으로 다시 1분 동안 압력을 가하고 다시 압력을 뺀다. 이렇게 1분씩 총 3차례 반복한다. 압력을 가할 때 문합부가 항문에 가까울 수록 환자가 극심한 통증을 호소할 수 있다.

⑥ 세차례의 시술이 모두 끝나면 약 1주일 후에 협착부를 다시 평가하여 재시술 여부를 결정한다.

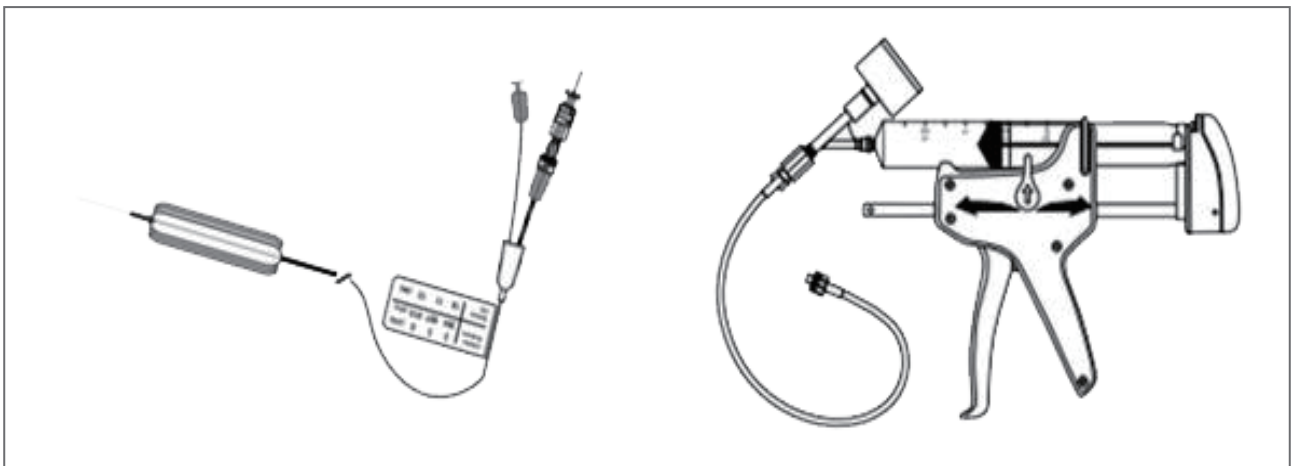


그림 1. 내시경적 풍선 확장기. CRETM(Controlled Radial Expansion Dilatation; Boston Scientific, MA, USA) Wireguided Balloon Dilator.

## 2. 내시경적 스텐트 삽입술 (Stent insertion)

임상 영역에 스텐트가 최초로 사용된 것은 1986년 관상동맥에 적용된 Wallstent 이며, 1994년 Terego 등에 의해서 폐쇄성 대장암에 스텐트가 최초로 사용되었다. 내시경적 스텐트 삽입술은 좌측 대장암에 의한 장폐색 (colon obstruction)으로 응급실에 내원한 환자에게 시행할 수 있는 매우 효과적이고 안전한 시술이다. 불과 수년





전만 하더라도 이와 같은 좌측 대장암에 의한 장폐색의 경우, 일시적 장루나 하트만씨 술식후 재수술을 시행하는 다단계 수술 (staged operation), 수술중 장세척, 또는 아전대장절제술 (subtotal colectomy) 등의 침습적인 방법들이 사용되었다. 그러나 내시경의 사용이 보편화된 지금은 대부분의 경우에서 내시경적 스텐트 삽입후 수술을 시행함으로써 치료성적을 높이고 있다. 또한 스텐트 삽입술후 시행한 폐쇄성 좌측 대장암의 대장절제술이 비폐쇄성 대장암의 대장절제술과 비교해서 생존률에 차이가 없다는 보고들도 있다. 스텐트의 종류에는 막이 있는 covered stent와 막이 없는 uncovered stent가 있는데, 폐쇄성 대장암에 사용되는 것은 대부분 uncovered stent 이다. 내시경적 스텐트 삽입술의 성공률은 75-100% 로 보고되고 있으며, 주요 합병증으로는 천공, 출혈, 스텐트 위치이동 및 협착 등이 있으며, 이중 가장 심각한 합병증은 천공으로 5% 까지 보고되고 있다.

## 용어

### ① TTS (through the scope)

내시경을 사용하는 스텐트 삽입술을 의미한다. 위장관에서 스텐트 삽입술은 모두 내시경을 사용해서 시행되지만, 그 외 혈관등에 사용되는 스텐트는 내시경을 사용하지 않고 X선 투시 (fluoroscopy)하에서 시행된다.

### ② SEMS (self expandable metallic stent)

위장관에 사용되는 스텐트는 금속 재질로, 자가 팽창하는 (self expandable) 힘이 있어 협착부에서 서서히 팽창하게 된다. 이를 자가 팽창형 스텐트(SEMS)라고 한다. 이에 반해, 혈관 등에 사용되는 스텐트는 보통 풍선 (balloon)을 사용해서 확장시키는 풍선확장형 (balloon expandable)이다.

### ③ Bridge

스텐트를 "bridge"로 시행한다는 의미는, 수술을 위한 전단계로 스텐트 삽입술을 시행함을 뜻한다. 즉, 수술이라는 목표지점에 도달할 수 있게 스텐트 삽입이 다리 역할(stenting as bridge to surgery)을 한다는 의미이다. 그 외 수술의 적응증이 안될때 고식적(palliative)으로 스텐트 삽입술을 시행하는 경우도 있다.

## 방법

① 종양에 의한 폐색부위가 확인되면 먼저 이 부위를 통해 유도관 (guide wire)를 통과시킨다. 폐색부위에서 근위부 대장으로 통하는 틈 (patency)이 쉽게 확인되지 않는 경우에는, 이 과정에서 시간이 많이 소요될 수 있고, 드물게는 결국 도관을 통과시키지 못할 수도 있다.

② 유도관이 폐색부위를 통과하면 일단 X선 투시하에 도관이 근위부로 잘 진행되었는지 확인한다.

③ 유도관이 폐색부위를 통과한 후, 유도관을 따라 다시 도관을 협착부로 통과시킨다. 그 후에, X선 투시하에 도관을 통해 조영제를 주입해서 유도관이 근위 장관의 내강에 잘 위치하고 있는지 확인한다.

④ 유도관이 근위 장관의 내강에 잘 위치하고 있음이 확인되면, 유도관을 통해 스텐트를 폐색부위로 통과시킨

다. 이때 사용하는 내시경의 working channel의 직경이 3.7mm 이상이어야 스텐트의 통과가 가능하다. 사용하는 스텐트의 길이는 종양의 크기에 따라 알맞게 선택해야 하는데, 종양의 크기는 CT 소견 및 X선 투시하 조영제 주입 소견 등으로 평가할 수 있다.

⑤ 스텐트가 알맞게 위치되면 스텐트를 풀어(fire) 준다. 이때 스텐트는 근위부부터 풀리기 시작하므로 근위부로 끌려가는 힘을 받게 된다. 스텐트가 풀리는 과정 중에 근위부로 이행하는 것을 방지하기 위해서는 제 2 보조자가 적당한 힘으로 스텐트를 당겨주는 것이 매우 중요하다. 스텐트가 모두 풀리면 X선 투시로 스텐트의 모양 및 위치를 확인한다. 이때 스텐트의 모양은 보통 가운데가 오목하게 들어간 아령 모양으로 관찰된다. 스텐트가 잘 위치한 경우에는 스텐트를 통해서 흘러나오는 장내용물을 확인할 수도 있다.

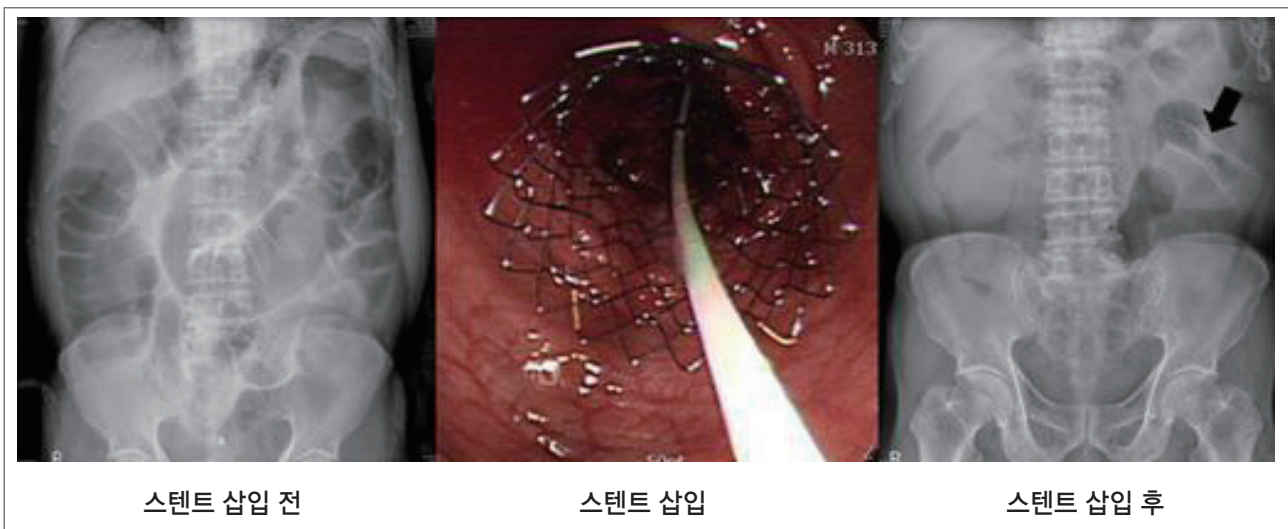


그림 2. 내시경적 스텐트 삽입술



## 참고문헌

1. 김병년, 손대경, 홍창원, 외. 대장암 수술후 발생한 문합부 협착의 내시경적 풍선확장술. 대한대장항문학회지 2008;24:27-33
2. Luchtefeld MA, Milsom JW, Senagore A, Surrell JA, et al. Colorectal anastomotic stenosis. Results of a survey of the ASCRS membership. Dis Colon Rectum 1989;32:733-6
3. Di Giorgio P, De Luca L, Rivellini G, et al. Endoscopic dilatation of benign colorectal anastomotic stricture after low anterior resection: a prospective comparison study of two balloon types. Gastrointest Endosc 2005;60:347-50
4. Orsay CP, Bass EM, Firfer B, et al. Blood flow in colon anastomotic stricture formation. Dis Colon Rectum 1995;38:202-6
5. Pahlman L, Glimelius B, Frykholm G. Ischemic strictures in patients treated with a low anterior resection and perioperative radiotherapy for rectal carcinoma. Br J Surg 1989;76:605-6
6. Senagore A, Milsom JW, Walshaw RK, et al. Intraumral pH: a quantitative measurement for predicting colorectal anastomotic healing. Dis Colon Rectum 1990;33:175-9
7. Virgilio C, Cosentino S, Favara C, et al. Endoscopic treatment of postoperative colonic strictures using an achalasia dilator: short-term and long-term results. Endoscopy 1995;27:219-22
8. MacRae HM, McLeod RS. Handsewn vs. stapled anastomoses in colon and rectal surgery: a meta-analysis. Dis Colon Rectum 1998;41:180-9
9. Pucciarelli S, Toppan P, Pilati PL, et al. Efficacy of dilatation for anastomotic colorectal stenoses: prognostic factors. Int J Colorectal Dis 1994;9:149-52
10. Tejero E, Mainar A, Fernandez L, et al. New procedure for the treatment of colorectal neoplastic obstruction. Dis Colon Rectum 1994;37:1158-9
11. Keymling M. Colorectal stenting. Endoscopy 2003;35:234-8
12. Khot UP, Lang AW, Murali K, et al. Systematic review of the efficacy and safety of colorectal stents. Br J Surg 2003;89:1096-102
13. Chung TS, Lim SB, Sohn DK, et al. Feasibility of single-stage laparoscopic resection after placement of a self-expandable metallic stent for obstructive left colorectal cancer. World J Surg 2008;32:2275-80
14. 김호현, 김호근, 조상혁, 외. 폐쇄성 대장암 수술에 있어서 스텐트 삽입술의 유효성. 대한대장항만학회지 2009;25:113-6





# Session II

## Fecal Incontinence

좌장 : 이상전 | 충북의대

1. Pathophysiology

2. Diagnosis

3. Treatment

가톨릭의대 | 이윤석

충남의대 | 김지연

경희의대 | 이길연



# Pathophysiology of Fecal Incontinence

이 윤 석

가톨릭의대



Fecal incontinence는 1개월이상 반복적으로 fecal material의 passage를 제어하지 못하는 것을 의미한다. 이러한 Fecal incontinence는 노인에게 비교적 빈번하게 발생하는 증상으로 직장 혹은 neorectum의 염증, loss of capacity 또는 항문괄약근 이상 등으로 인해 fecal irritability, urgency of defecation, accidental leakage of liquid or solid stool 등의 증세를 나타내게 된다. 최근 fecal incontinence 의 진단시에 직장항문초음파와 manometry 를 사용함으로써 대부분의 경우에서 decision making 에 많은 도움을 주고 있다. 이러한 진단적 검사를 이해하고 치료방침을 정하는 데에는 fecal incontinence의 해부학적 혹은 생리학적 기전을 이해하는 것이 중요하다.

### Causes of Incontinence

- Increased intestinal propulsion
- Inflammatory bowel disease
  - Functional bowel disease
- Incompetent sphincter mechanisms
  - Age
  - Neurologic disease
  - Myopathy
- Anorectal disease
- Congenital anomaly
- Extrarectal fistula
- Trauma
  - Obstetric injury
  - Anorectal surgery
  - Accidental trauma
- Reduced rectal capacity
  - Anterior resection
  - Radiotherapy
- Activation of the anorectal inhibitory reflex in fecal impaction

Ref) Corman's Colon and Rectal surgery, 6<sup>th</sup> Edition



Anorectal sensation, anal sphincter, pelvic floor muscle, stool volume/consistency, rectal compliance, nerve system의 적절한 조화가 fecal continence를 유지하는데 중요하다. 이러한 요인중 하나이상의 손상이 발생하면, 항문의 neuromuscular dysfunction이 발생하게 되고, fecal incontinence의 유발요인으로 작용한다. 그 외 rectal capacity 혹은 compliance의 감소 또한 fecal incontinence의 위험 인자로 알려져 있다.

그 외에도 altered bowel habitus 혹은 chronic diarrhea 등도 fecal incontinence의 위험인자로 알려져 있다. 따라서 proctiti, Ulcerative Colitis, Crohn's disease 등이 uncontrolled defecation을 유발하는 경우, fecal incontinence 등이 발생할 수 있다.

여러 가지 fecal incontinence의 원인 중 대장항문외과 의사에게 의뢰되는 가장 빈번한 원인은 abnormal pelvic floor function (incomplete sphincter mechanism) 이다.

일반적으로 elderly population에서 incomplete sphincter mechanisms이 발생하는 경우가 빈번하다. 나이가 들어감에 따라서 anal sphincter muscle의 physiologic weakening이 발생하는 경우도 빈번하고 노인의 경우 상대적으로 anal pressure가 낮고, rectal volume이 적고, rectal compliance가 작아지기 때문이다. 특히 여성의 경우, 출산시 발생하는 perineal descent로 인해 pudendal nerve 및 다른 somatic nerve 등이 손상을 입게 되고, 이후 고령이 되면 fecal incontinence의 증상을 유발하게 된다.

Anal sphincter mechanisms을 관장하는 nerve system에 직접 혹은 간접적으로 손상이 발생한 경우에도 fecal incontinence가 발생하게 된다. Nerve system의 손상은 spinal cord, cauda equine, spina bifida 등의 신경계에 injury가 발생하면서 나타나게 된다. 혹은 그러한 위치에 발생한 neoplasm에 의해 발생하는 경우도 있고, 당뇨 등의 합병증으로 autonomic neuropathy가 발생하면서 신경계 손상이 발생하는 경우도 있다. Spinal cord injury가 발생하게 되면, pelvic floor muscle의 weakness가 유발되고 rectal evacuation의 장애가 오면서 fecal incontinence가 생기게 된다.

그 외 빈번한 anal sphincter mechanism의 손상의 원인은 obstetrical injury이다. 출산시 pelvic floor는 태아의 머리에 의해서 stretching되면서 손상의 위험에 노출되게 된다. 이런 경우 항문괄약근의 anterior part에 tearing이 발생하게 된다. 하지만, 출산시 단순히 괄약근의 손상만 발생하는 것은 아니다. 출산시 괄약근 손상과 더불어 denervation injury가 발생하게 된다. 출산시 발생한 subclinical nerve damage는 출산 후 수년 동안 sphincter compensation에 의해 무증상의 소견을 보이다가, neuromuscular degeneration이 진행되어 더 이상 sphincter compensation이 불가해지는 순간 fecal incontinence 증상을 나타내게 된다.

그 밖에도 manual anal dilatation, internal sphincterotomy, fistulotomy, hemorrhoidectomy 등의 항문 수술 후에도 sphincter injury가 발생하고 이로 인해 fecal incontinence가 유발될 수 있다.



## Mechanisms of anal continence

Stool volume and consistency

Reservoir function

Sphincter factors

Internal sphincter

External sphincter

Sensory component

Rectal sensory perception

Anal sensory perception

Neuropathways

Reflexes

Mechanical factors

Angulation between rectum and anal canal

Flutter valve

Flap valve

Corpus cavernosum of anus

Ref) Gordon PH. Principles and practice of surgery for the Colon, Rectum, and Anus, 3rd Edition

## References

1. Bharucha AE, Zinsmeister AR, Locke GR et al. Risk factors for fecal incontinence: a population based study in women. *Am J Gastroenterol* 2006;101:1305-1312.
2. Rey E, Choung RS, Schleck CD et al. Onset and risk factors for fecal incontinence in a US community. *Am J Gastroenterol* 2010;105:412-419.
3. Andrew C, Bharucha AE, Camilleri M et al. Rectal sensimotor dysfunction in women with fecal incontinence. *Am J Physiol Gastrointest Liver Physiol* 2007;292:G282-G289.
4. Magnus H, Nicholas JT. Fecal incontinence: mechanisms and management. *Curr Opin Gastroenterol* 2012;28:57-62.
5. Marvin L. Corman, Corman's colon and rectal surgery. 6th Edition, Philadelphia, Lippincott Williams & Wilkins
6. Bharucha AE, Zinsmeister AR, Schleck CD et al. Bowel disturbances are the most important risk factors for late onset fecal incontinence: a population based case-control study in women. *Gastroenterology* 2010;139:1559-1566.
7. Markland AD, Goode PS, Burgio KL et al. Incidence and risk factors for fecal incontinence in black and white adult: a population based study. *J Am Geriatr Soc* 2010;58:1341-1346.
8. David EB et al. The ASCRS textbook of Colon and Rectal surgery 2nd Edition, New York, Springer
9. Gordon PH, Nivatvongs S. Principles and Practice of surgery for the Colon, Rectum, and Anus. 3rd Edition, New York, Informa healthcare.

## Diagnosis of Fecal Incontinence

김 지 연

충남의대



### 병력 청취

다른 질병들의 진단과 마찬가지로 변실금의 유무, 중증도를 결정할 때 자세한 병력 청취가 꼭 필요하다. 우선 실제 변실금과 대변의 누출이 없는 급박증을 구분하는 것이 중요하다. 염증성 장염, 과민성 장 증후군, 혹은 골반에 방사선 조사를 한 경우에도 급박증이 올 수 있다<sup>2</sup>. 실금의 정도와 횡수도 확인하며, 특히 묽은 변 혹은 고형 변에도 실금이 있는지 물어봐야 한다. 발병 시기, 유병 기간, 유발 요인을 되짚어보고, 분만이 난산이었는지, 항문 괄약근 절단술이나 치루 수술, 치핵 절제술 등의 항문 수술을 한 과거력이 있는지 꼭 물어보아야 한다. 그 외 당뇨, 신경학적 증상을 물어보는 것도 필수적이다.

### 진찰

진찰은 회음부를 살펴보는 것으로 시작한다. 회음부에 피부염이 있는지, 그 외 반흔이나 치루, 탈홍성 치핵 혹은 직장탈이 있는지 확인한다. 항문 주위의 피부를 가볍게 두드릴 때 외괄약근의 수축(anal wink sign)을 관찰함으로써 항문피부반사를 검사할 수 있다. 만약 항문피부반사가 없다면 척수 신경의 손상이나 차단을 의미한다.

직장수지검사는 항문관내 덩이나 분변 매복 같은 확실한 항문관내 병변을 쉽게 확인할 수 있고, 주관적이긴 하지만 휴식기압을 어느 정도 짐작할 수 있기 때문에 반드시 해야 한다. 이 때 환자에게 변 보듯이 힘주게 하거나 항문을 수축시켜 치골직장근의 움직임과 각도, 골반저 근육의 하강, 수축기압 등을 평가할 수 있다. 하지만, 이러한 검사의 정확도는 숙련도에 따라 크게 좌우되고, 일반적으로 항문직장 기능검사와 연관성은 적은 것으로 알려져 있다<sup>3</sup>.





회음체가 어떤지 확인하고 직장류, 혹은 다른 부인과적 질환이 있는지 알아보기 위해 질 검사도 해보아야 한다.

## 검 사

병력 청취와 이학적 검사를 통해 대부분 변실금의 원인을 짐작할 수 있으며, 적절한 검사를 선택하는데에도 도움이 된다. 그러나 직장 점막의 염증이나 덩이 혹은 다른 병변의 가능성을 제외하기 위해 대부분의 환자에서 유연성 에스겔장경 검사(flexible sigmoidoscopy)로 원위부 결장과 항문을 관찰하는 것을 추천하고 있다. 또한 설사를 하는 환자는 설사 유발 약물의 대체와 함께 대변 검사를 포함한 대장내시경 등의 적절한 검사를 해야 한다.

직장 항문의 기능을 측정하는 다양한 검사 방법이 있지만, 모든 검사들의 필요성에 대해서는 아직 논란이 많고 실제 대부분의 검사 결과가 치료의 선택에 영향을 미친다고 할 수도 없다. 예를 들면, 외과 의사 입장에서 보면 외괄약근의 손상이 있는지 아는 것이 필수적이지만, 많은 기관에서 변실금의 원인에 상관없이 치료의 첫 단계로 약물 요법 혹은 바이오피드백 치료를 하고 있는 것이 현실이다.

### 1. 항문내압 검사(Anorectal manometry)

항문내압 검사로 휴식기 최대압, 수축기압의 증가 폭과 지속 시간, 직장항문 억제반사(rectoanal inhibitory reflex), 직장 감각, 직장의 유순도, 배변하는 동안의 직장과 항문관의 압력 등 여러 변수들을 측정할 수 있다<sup>4</sup>.

이 검사는 낮은 휴식기압이 괄약근 손상과 연관이 있음을 증명할 때 가장 유용하다. 휴식기압이 감소된 것은 내괄약근의 기능 이상을 뜻하고, 수축기압이 떨어진 것은 외괄약근의 기능 이상을 시사한다<sup>5</sup>.

직장 풍선을 점차 팽창시킴에 따라 처음 느끼는 감각(rectal sensory threshold), 긴급한 배변 충동을 느끼는 시점, 더 이상 참을 수 없을 때의 직장 용적을 각각 측정함으로써 직장 감각을 측정할 수 있다. Rectal sensory threshold가 정상일 경우에는 바이오피드백 치료가 도움이 되지만 그 값이 감소된 경우에는 바이오피드백 치료 결과가 좋지 않을 경우가 많다<sup>6</sup>.

직장항문 억제반사는 내괄약근을 이완시키는데 필요한 용적(대략 20mL가량)을 측정함으로써 알 수 있다. 그러나 직장항문 억제반사가 배변 자제에 필수적인 것은 아니다.

### 2. 항문직장 초음파

항문직장 초음파를 이용해 항문 괄약근, 직장벽, 치골직장근의 구조적 이상을 세밀하게 파악할 수 있다. 환자에게 쉽고 편안하게 적용할 수 있고, 경제적이다<sup>7</sup>. 초음파에 보이는 괄약근의 결손과 항문내압 검사 소견은 서로 일치하는 경향을 보인다. 내괄약근의 결손을 보일 때에는 휴식기압이 저하됨을 보이고 외괄약근 결손이 있을 때에는 수축기압의 감소와 연관이 있다<sup>8</sup>. 또한 외괄약근 결손의 크기가 클수록 수축기압이 감소하는 경향을 보인다<sup>9</sup>.



따라서, 항문직장 초음파 검사는 과거력이나 항문내압 검사에서 괄약근 손상이 의심되는 환자일 경우 진단 방법으로 가장 유용하며, 현재까지 항문 내, 외괄약근의 결손을 규명하는데 제일 간단하고 신뢰성이 높으며 안전한 검사법으로 여겨지고 있다.

변실금 환자에서 항문직장 초음파 검사가 이전의 침습적인 근전도 검사를 대체하게 되었으며, 내, 외 괄약근의 해부학적 결손부위를 직접 확인함으로써 미리 교정술의 계획을 세울 수 있게 되었고 수술 후의 결과를 판정할 때에도 유용하게 쓰이고 있다.

### 3. 배변조영술

배변조영술은 변과 비슷한 균기의 바륨 반죽을 환자의 직장에 넣고, 환자는 방사선이 투과되는 변기에 앉아 휴식 중, 골반의 최대 수축시, 배변을 시도할 때의 골반 운동을 관찰하는 검사법이다. 배변조영술은 항문직장각을 측정하고, 회음 하강이나 직장탈을 관찰할 수 있지만, 변실금을 평가하는 데에는 그 역할이 제한되어 있다<sup>6</sup>. 변실금은 보통 짧은 항문강과 회음 하강, 넓어진 직장항문각, 조영제 누출 등의 소견을 보인다.

### 4. 근전도

항문 괄약근의 근전도 활성화도는 표면 전극 혹은 동심원의 침을 사용하여 측정할 수 있다. 근전도 검사는 변실금의 원인이 신경인성인지 근육 이상인지 감별하는데 도움이 되지만, 검사에 따르는 불편함 때문에 최근에는 항문직장 초음파 검사로 대체되는 추세이다.

### 5. 회음신경 말단운동 잠복(PNTML)

회음 신경이 좌골극을 지나는 부위에서 자극하여 외괄약근의 자극 전위를 측정한다. 정상 지연은 약 2.0 msec이며, 검사 값이 증가되었으면 신경 손상을 의미한다. 그러나 이 검사는 숙련도에 따라 다를 수 있고, 임상 증상과 조직학적 소견이 일치하지 않는 경우가 많으므로 그 결과를 해석하는 데 주의해야 한다<sup>6</sup>.

### 6. MRI

항문 괄약근 결손을 보는 것은 직장항문 초음파와 비슷하지만, 괄약근의 형태에 대한 세부검사는 MRI만이 가능하다. 외괄약근 탈신경이 되면 근섬유의 위축과 함께 지방과 섬유 조직으로 대체되는데, MRI는 근섬유, 섬유 조직 및 지방을 구별할 수 있고, 따라서 괄약근 교정술의 결과를 예측하는데 도움이 된다.

변실금 환자를 대상으로 시행한 직장항문 생리검사의 유용성에 대한 연구에서, 병력 청취와 이학적 검사만 한 경우와 비교하여, 진단이 달라진 경우가 19%, 치료 방법이 달라진 경우가 16%였다<sup>10</sup>. 즉, 항문내압 검사, 직장 감각, 항문직장 초음파 및 MRI, PNTML, 배변조영술 등은 변실금 환자의 병태 생리를 이해하고 치료 결과를 향상시키는데 도움이 되며, 각각의 환자에게 알맞은 검사를 시행하기 위해서는 검사 방법 및 적응증을 숙지해야 할 것이다.



## Reference

1. Rao SS. Diagnosis and management of fecal incontinence. American College of Gastroenterology Practice Parameters Committee. *Am J Gastroenterol.* 2004; 99(8):1585.
2. Madoff RD, Williams JG, Caushaj PF. Fecal incontinence. *N Engl J Med.* 1992; 326(15): 1002.
3. Collier JA. Clinical application of anorectal manometry. *Gastroenterol Clin North Am.* 1987; 16(1): 17.
4. Wald A. Colonic and anorectal motility testing in clinical practice. *Am J Gastroenterol.* 1994; 89(12): 2109.
5. Rao SS, Patel RS. How useful are manometric tests of anorectal function in the management of defecation disorders? *Am J Gastroenterol.* 1997;92(3):469.
6. Barnett JL, Hasler WL, Camilleri M. American Gastroenterological Association medical position statement on anorectal testing techniques. American Gastroenterological Association. *Gastroenterology.* 1999;116(3):732.
7. Sajid MS, Khatri K, Siddiqui MR, Baig MK. Endo-anal ultrasound versus endo-anal magnetic resonance imaging for the depiction of external anal sphincter pathology in patients with faecal incontinence: a systematic review. *Magy Seb.* 2010 Feb;63(1):9-15.
8. Saclarides TJ. Endorectal ultrasound. *Surg Clin North Am.* 1998;78(2):237.
9. Falk PM, Blatchford GJ, Cali RL, Christensen MA, Thorson AG. Transanal ultrasound and manometry in the evaluation of fecal incontinence. *Dis Colon Rectum.* 1994;37(5):468.
10. Keating JP, Stewart PJ, Evers AA, Warner D, Bokey EL. Are special investigations of value in the management of patients with fecal incontinence? *Dis Colon Rectum.* 1997;40(8):896.

## Treatment of Fecal Incontinence

이길연

경희의대 외과



변실금 정의는 대체로 액체나 고형의 변이 새는 현상이 한 달 이상 지속되는 경우를 말한다. 변실금은 의사가 물어 보기 전에는 환자가 먼저 얘기는 하는 경우가 드문 대표적인 '소리없는 질환'이다. 유병율은 나이에 따라 차이가 있는데 노인 요양원에서는 45%이상으로 보고되고 있고 일반 사회에서도 9-24%까지 보고되고 있다. 이에 대한 치료는 다음과 같다.

**약물치료:** 설사가 동반될 경우 loperamide를 쓸 수 있고 amytriptyline도 사용 가능하다. 최근 좋은 결과를 보고한 transdermal clonidine도 고려할 수 있다.

**생체외떡임:** 골반저근육에 대한 훈련으로 많이 쓰이고 있지만 아직 충분한 증거가 없다.

**괄약근 성형술:** 출산으로 인한 괄약근의 손상이 심할 경우에는 전방 괄약근 성형술을 시행한다. 수술 후 초기 결과는 우수하지만 5년 이상 경과하면 효과가 떨어지는 것으로 나타나고 있다.

**Bulking injections:** 가지 물질이 항문관 내로 주입되어 내괄약근의 기능을 증진시키는데 쓰인다. Carbon particle이나 실리콘, 돼지 진피에서 추출한 collagen을 사용되고 있다. 주입 후 초기에는 좋은 결과를 보이거나 역시 시간이 지남에 따라 그 효과가 사라지는 것이 문제이다.

**Sacral nerve stimulation:** 최근에 심한 변실금에 가장 많이 쓰이고 있는 치료법으로 S2나 S3에 전극을 심어 자극함으로써 변실금을 치료한다. 금년부터는 우리나라에서도 변실금에 허가되어 사용할 수 있게 되었다.

**인공괄약근 삽입:** 최후의 방법으로 항문관 주위에 인공괄약근을 삽입할 수 있다. 하지만 합병증이 너무 많아서 50%에서 결국 실패하는 것으로 되어 있다.



**Dynamic graciloplasty:** 유럽에서는 아직도 가끔 시행되기는 하지만 미국 FDA의 공인을 받지 못해서 미국 및 타국에서는 시행되지 않고 있다.

**Radiofrequency:** 항문관내에 RFA를 시행하는 것으로 그 효과에 아직은 결정적인 증거가 부족한 실정이다.

결론적으로 변실금의 치료는 80% 이상 보존적인 치료로 해결되며 보존적인 치료에도 불구하고 증세가 호전되지 않는 경우에는 수술 등의 방법으로 치료할 수 있다.





# Session III

## Colorectal Cancer and Education

좌장 : 김종훈 | 전북의대

1. 수술 후 회복기 관리

2. 수술 후 추적 관리

3. 대장암과 식이

고려의대 | 김진

전북의대 | 이민로

이화여대 | 이령아



## 수술 후 회복기 관리

김진

고려대학교 의과대학 외과학교실



대장질환의 증가로 인하여 대장의 수술적 치료가 증가하고 있으며 마취 및 수술전후 관리의 발달과 함께 최소 침습 수술의 빠른 침투로 인해 과거 개복수술을 주로 시행할 때에 비하여 환자의 회복이 빨라졌다. 최근 FAST-TRACK 또는 ENHANCED RECOVERY PROGRAM 등을 통하여 환자의 생리적 기능을 유지하고 수술 후 회복을 용이하게 함이 증명되어 술기의 발달과 함께 환자의 회복시간이 단축되고 있다. 수술의 회복기 관리는 항상성을 유지하고 통증을 관리하며 합병증을 예방하거나 조기에 감지하는데 목적이 있다. 이에 최근 결직장암 수술 후 회복기 관리에 필요한 항목들을 최근 연구들의 고찰을 통하여 알아보고자 한다.

### 예방적 항생제의 사용

호기성균과 혐기성균 모두에 효과적인 예방적 항생제의 사용은 결직장암의 수술 후 감염성 합병증을 최소화시킨다. 첫 번째 투여는 피부 절개하기 약 1시간 전에 사용한다. 단회의 항생제 투여는 다회의 항생제 투여 만큼 효과가 있으나 수술 시간이 3시간 이상으로 길어지는 경우에는 추가적인 투여가 권장된다. 최적의 항생제의 조합은 정립되지 않았으나 2세대 세팔로스포린과 메트로니다졸의 조합이 권장되고 다른 세대의 항생제는 감염성 합병증을 위해 보류하여 놓아야 한다.

### 수술 후 구역과 구토의 예방

환자에게 구역과 구토는 통증보다 더 고통스러울 수 있다. 여성, 비흡연상태, 멀미나 이전의 술 후 구역/구토



력. 술 후 opioid의 투여등이 위험인자이다. 이 중 두 가지의 인자를 갖는 중등도위험군의 환자들은 마취유도전 dexamethasone sodium phosphate 나 수술 말미에 serotonin 길항제를 투여 받도록 해야 한다. 3가지 이상의 인자를 갖는 고위험군은 프로포폴을 이용한 전신마취하에 전자와 같은 요법을 추가하거나 droperidol 이나 metoclopramide hydrochloride 를 수술이 끝나기 전에 사용하여 구역과 구토를 예방하도록 한다.

## 절개창

몇몇 RCT 는 횡절개(transverse incision) 나 곡선절개(curved incision)가 수직절개에 비해 통증이 적고 호흡기 합병증을 줄인다고 보고 하고 있으나 다른 장점은 없는 것으로 알려져 있다. 최근 코크란 리뷰에서는 진통제의 사용과 호흡기 합병증이 횡절개나 사선절개(oblique incision) 에서 적기는 하나 합병증과 회복에 있어서는 정중절개(midline incision)과 차이가 없다고 하여 절개창의 길이가 환자의 회복에 영향을 주기는 하나 절개방법의 선택은 집도의의 선호도에 따른다.

## 비위관 삽입

결직장 수술 후 일상적인 비위관 삽입을 통한 감압은 발열, 무기폐 와 폐렴등의 합병증과 관련이 있을 수 있으므로 피하여야 한다. 최근 연구에서도 비위관을 삽입하지 않은 환자에게서 장운동이 일찍 회복 된다고 보고되었다. 비위관이 삽입되어 있는 개복 상태에서는 위식도 역류가 증가하여 일상적인 비위관의 삽입은 합리적인 이유가 없으나 마취를 유도할때 삽관전에 마스크호흡을 통하여 위로 들어간 공기를 제거 하는 경우에만 유효하다. 수술중 거치된 비위관은 마취에서 회복되기 전에 제거 하여야 한다.

## 수술 후 수액관리

최근까지도 수술전후에 소실된 체액을 과다하게 정맥을 통하여 보충하는 것이 표준으로 여겨져 왔다. 전통적으로 복부수술을 받은 환자들에게 수술 당일 3.5L~ 7L의 수액을 보충하고 이후 3~4일 동안에는 3L/일의 수액을 보충한 결과 3~6Kg의 체중증가가 일어났었다. 이런 요법은 정상적인 위장과운동의 회복을 지연시키고, 창상치유와 문합부 합병증을 증가시키며 조직의 산소공급에 영향을 주어 재원기간을 연장시킨다. 몇몇 연구들은 수액



공급을 제한한 군과 수액과 염분을 제한하지 않은 군을 비교하였으나 그 결과는 일정하지는 않았다. 그러나 다른 의학적 근거들은 수액의 과다공급을 피하고 제한하는 것이 체중에 의한 균형을 유지하여 수술의 합병증을 유의하게 줄여주고 재원기간을 감소시키다고하여 권장되고 있다. 수술 후 정맥 수액 투여를 줄이는 가장 좋은 방법은 수액의 정맥투여를 중지하고 조기에 경구 수액공급을 시작하는 것이며 이는 수술 후 첫째 날 시행 될 수 있다. 경막외마취를 하고 있는 환자는 혈관확장과 상대적인 혈액량감소로 인한 저혈압을 경험하게 되는데 이는 전통적으로 수액의 과다 투여로 교정하게 되나 이는 신중한 승압제의 투여로 치료할 수 있다. 수술 중 식도내 심장도플러 감시장치는 수액량과 심박출량의 관계를 측정하는데 도움이된다. 몇몇 RCT와 메타분석에서 장에 대한 수술을 받는 환자에서 경식도 심장초음파를 사용하여 수액량을 조절한 경우 심박출률이 향상되고, 산소공급이 개선되었으며 수술 후 합병증이 감소되어 복부 대수술에서 경식도 초음파를 통한 감시는 혈관내 혈액량과 조직관류를 최적화 시키는 것으로 여겨진다.

## 결직장 문합 후 복강내 배액관

복강내 배액관이 문합부 누출의 발생이나 정도 또는 다른 합병증은 줄이지 않지만 배액관은 감시와 배액의 목적이 있으며 이는 수술 후 일정 기간 동안 잘 감시 되어야 하나 그 기간에는 외과의에 따라 많은 차이를 보이고 있다.

## 도뇨관

결직장 수술 후 배뇨는 최근 몇몇 RCT에 의하여 치골상도관(suprapubic catheterization)이 전통적인 도뇨관에 비해 더 받아들여질만 하다고 보고 되었다. 하지만 복막반전 상방에서 수술이 이루어질 경우 요정체(urinary retention)가 일어날 가능성이 적으므로 이는 도관거치의 기간이 좀 더 긴 직장 수술에서 유익 할 수 있다.

## 수술 후 장마비의 예방

수술 후 장마비는 재원 기간을 증가시키는 주요한 원인이다. 수술 중과 수술 후 수액의 과다 공급은 위장관운동을 저해하므로 피해야한다. 경구 Magnesium Oxide 은 위장관 운동을 개선 시키는 것으로 알려져 있으며  $\mu$ -opioid receptor 길항제인 경구 alvimopan (상품명:Entreg<sup>®</sup>)이 수술 후 장마비 개선을 위한 임상적인 사용이 승인 되어 있다.



## 수술 후 통증 관리

개복과 복강경 수술에서 수술 후 통증 관리에 가장 효과가 있는 것은 지속적 경막외 마취이다. 하지만 경막외 마취 결장문합과 관련한 위험성도 고려되고 있다. 경막외 마취 후 내장신경으로의 관류로 심박출량의 변화보다 평균 동맥압에 영향을 주게된다. 이로 인하여 승압제의 지속적인 사용이 고려된다. 심부전이 있는 환자의 경우 결장의 혈액공급을 개선하기 위하여는 적절한 전부하(preload)와 승압제의 사용이 필수적이다. 저용량의 노르에피네프린(norepinephrine)이나 도부타민(dobutamine)은 내장혈류관류에는 해롭지 않을 것이다. 이후 경막외 마취를 제거한 후 목표는 opioid를 사용하지 않는 것이며 비스테로이드성항염증제(NSAID)의 사용으로 opioid의 사용을 줄일 수 있다. Nabumetone등은 출혈시간에 영향을 주지 않는 NSAID로 경막외 마취를 하고 있는 환자에게서도 안전하게 널리 사용되는 진통제 중의 하나이다. 침상안정은 인슐린저항성을 증가시키고 근육량을 감소시킬 뿐 아니라 근력, 폐기능, 조직관류를 감소시키며 혈전색전증(thromboembolism)의 위험성도 증가시킨다. 효과적인 통증의 관리로 조기 보행을 촉진 할 수 있다.

## References

1. Song F, Glenny AM. Antimicrobial prophylaxis in colorectal surgery: a systematic review of randomized controlled trials. *Br J Surg*. 1998;85(9):1232-1241.
2. Bratzler DW, Houck PM; Surgical Infection Prevention Guidelines Writers Workgroup; American Academy of Orthopaedic Surgeons; American Association of Critical Care Nurses; American Association of Nurse Anesthetists; American College of Surgeons; American College of Osteopathic Surgeons; American Geriatrics Society; American Society of Anesthesiologists; American Society of Colon and Rectal Surgeons; American Society of Health-System Pharmacists; American Society of Perianesthesia Nurses; Ascension Health; Association of Perioperative Registered Nurses; Association for Professionals in Infection Control and Epidemiology; Infectious Diseases Society of America; Medical Letter; Premier; Society for Healthcare Epidemiology of America; Society of Thoracic Surgeons; Surgical Infection Society. Antimicrobial prophylaxis for surgery: an advisory statement from the National Surgical Infection Prevention Project. *Clin Infect Dis*. 2004;38(12):1706-1715.
3. Macario A, Weinger M, Carney S, Kim A. Which clinical anesthesia outcomes are important to avoid? the perspective of patients. *Anesth Analg*. 1999; 89(3):652-658.
4. Apfel CC, Kranke P, Eberhart LH, Roos A, Roewer N. Comparison of predictive models for postoperative nausea and vomiting. *Br J Anaesth*. 2002;88(2): 234-240.
5. Rüsçh D, Eberhart L, Biedler A, Dethling J, Apfel CC. Prospective application of a simplified risk score to prevent





- postoperative nausea and vomiting. *Can J Anaesth.* 2005;52(5):478-484.
6. Carlisle JB, Stevenson CA. Drugs for preventing postoperative nausea and vomiting. *Cochrane Database Syst Rev.* 2006;3:CD004125.
  7. Wallenborn J, Gelbrich G, Bulst D, et al. Prevention of postoperative nausea and vomiting by metoclopramide combined with dexamethasone: randomised double blind multicentre trial. *BMJ.* 2006;333(7563):324.
  8. Grantcharov TP, Rosenberg J. Vertical compared with transverse incisions in abdominal surgery. *Eur J Surg.* 2001;167(4):260-267.
  9. Lindgren PG, Nordgren SR, Oresland T, Hulten L. Midline or transverse abdominal incision for right-sided colon cancer: a randomized trial. *Colorectal Dis.* 2001;3(1):46-50.
  11. Brown SR, Goodfellow PJ, Adam IJ, Shorthouse AJ. A randomised controlled trial of transverse skin crease vs vertical midline incision for right hemicolectomy. *Tech Coloproctol.* 2004;8(1):15-18.
  12. Greenall MJ, Evans M, Pollock AV. Midline or transverse laparotomy? a random controlled clinical trial, part II: influence on postoperative pulmonary complications. *Br J Surg.* 1980;67(3):191-194.
  13. Brown SR, Goodfellow PB. Transverse vs midline incisions for abdominal surgery. *Cochrane Database Syst Rev.* 2005;(4):CD005199.
  14. O'Dwyer PJ, McGregor JR, McDermott EW, Murphy JJ, O'Higgins NJ. Patient recovery following cholecystectomy through a 6 cm or 15 cm transverse subcostal incision: a prospective randomized clinical trial. *Postgrad Med J.* 1992; 68(804):817-819.
  15. Cheatham ML, Chapman WC, Key SP, Sawyers JL. A meta-analysis of selective vs routine nasogastric decompression after elective laparotomy. *Ann Surg.* 1995;221(5):469-476, discussion 476-478.
  16. Nelson R, Edwards S, Tse B. Prophylactic nasogastric decompression after abdominal surgery [update of: *Cochrane Database Syst Rev.* 2005;(1):CD004929]. *Cochrane Database Syst Rev.* 2007;(3):CD004929.
  17. Hannemann P, Lassen K, Hausel J, et al. Patterns in current anaesthesiological peri-operative practice for colonic resections: a survey in five northern-European countries. *Acta Anaesthesiol Scand.* 2006;50(9):1152-1160.
  98. Lobo DN, Bostock KA, Neal KR, Perkins AC, Rowlands BJ, Allison SP. Effect of salt and water balance on recovery of gastrointestinal function after elective colonic resection: a randomised controlled trial. *Lancet.* 2002;359(9320):1812-1818.
  18. Tambyraja AL, Sengupta F, MacGregor AB, Bartolo DCC, Fearon KCH. Patterns and clinical outcomes associated with routine intravenous sodium and fluid administration after colorectal resection. *World J Surg.* 2004;28(10):1046-1051, discussion 1051-1052.
  19. Brandstrup B, Tonnesen H, Beier-Holgersen R, et al: Danish Study Group on Perioperative Fluid Therapy. Effects of intravenous fluid restriction on postoperative complications: comparison of two perioperative fluid regimens: a randomized assessor-blinded multicenter trial. *Ann Surg.* 2003;238(5):641-648.



20. Nisanevich V, Felsenstein I, Almogy G, Weissman C, Einav S, Matot I. Effect of intraoperative fluid management on outcome after intraabdominal surgery. *Anesthesiology*. 2005;103(1):25-32.
21. MacKay G, Fearon K, McConnachie A, Serpell MG, Molloy RG, O'Dwyer PJ. Randomized clinical trial of the effect of postoperative intravenous fluid restriction on recovery after elective colorectal surgery. *Br J Surg*. 2006;93(12):1469-1474.
22. Holte K, Foss NB, Svensen C, Lund C, Madsen JL, Kehlet H. Epidural anesthesia, hypotension, and changes in intravascular volume. *Anesthesiology*. 2004; 100(2):281-286.
23. Peeters KC, Tollenaar RA, Marijnen CA, et al; Dutch Colorectal Cancer Group. Risk factors for anastomotic failure after total mesorectal excision of rectal cancer. *Br J Surg*. 2005;92(2):211-216.
24. McPhail MJ, Abu-Hilal M, Johnson CD. A meta-analysis comparing suprapubic and transurethral catheterization for bladder drainage after abdominal surgery. *Br J Surg*. 2006;93(9):1038-1044.
25. Basse L, Werner M, Kehlet H. Is urinary drainage necessary during continuous epidural analgesia after colonic resection? *Reg Anesth Pain Med*. 2000;25 (5):498-501.
26. Marret E, Remy C, Bonnet F; Postoperative Pain Forum Group. Meta-analysis of epidural analgesia vs parenteral opioid analgesia after colorectal surgery. *Br J Surg*. 2007;94(6):665-673.
27. Low J, Johnston N, Morris C. Epidural analgesia: first do no harm. *Anaesthesia*. 2008;63(1):1-3.
28. Fedder A, Dall R, Laurberg S, Rodt SA. Epidural anaesthesia with bupivacaine does not cause increased oedema in small gut anastomoses in pigs. *Eur J Anaesthesiol*. 2004;21(11):864-870.
29. Gould TH, Grace K, Thorne G, Thomas M. Effect of thoracic epidural anaesthesia on colonic blood flow. *Br J Anaesth*. 2002;89(3):446-451.
30. Kehlet H, Wilmore DW. Multimodal strategies to improve surgical outcome. *Am J Surg*. 2002;183(6):630-641.

## 대장암 수술 후 추적 관리

이 민 로

전북의대



대장암 수술 후 추적관리의 목표는 재발을 일찍 발견하여 근치 목적의 치료를 받게 하는데 있다. 대장암 2기 및 3기 환자의 30-50%가 근치적 수술 후 재발하거나 이차암이 발생하는 것으로 알려져 있다.

### 근치 수술 후 추적관리를 하는 이유

대장암 환자의 사망은 다발성 전이에 기인하지만 최근 20여년 간의 전이성 대장암의 치료 성적은 놀라운 정도로 향상되었다. 근치적 재발성 간절제술을 시행받은 1001명의 환자를 대상으로 한 Memorial Sloan-Kettering Cancer Center의 보고에 의하면 10년 생존률은 22% 였지만 좋은 예후인자를 가진 그룹에서는 60%에 달하는 생존율을 보였다. 폐 전이에서도 근치적 절제술이 시행되었을 때, 문합부 및 이차암에 대한 수술에서도 좋은 성적이 보고되었다.

근치 수술 후 추적관리의 일차적 이유는 근치의 기회를 가질 수 있는 이른 시기에 재발을 찾아내는 것이다. 증상이 발현되기 이전에 체계적인 추적관리 시스템을 통한 재발의 이른 발견이 근치적 절제율을 높일 수 있다는 여러 연구 결과들이 있다. 또한 근치적 목적을 달성할 수는 없을지라도 조기에 완화목적의 항암치료를 받게 하여 생존율의 향상을 기대할 수 있다. 이러한 직접적인 이득 이외에도 체계화된 추적관리 시스템을 통하여 다른 이차암을 발견한다든지, 일차치료의 합병증을 관리할 수 있고, 건강한 생활습관을 가지도록 교육할 수 있고, 암 이외의 다른 동반 질환을 관리할 수 있어 일상생활로의 복귀를 도울 수 있다.



## 추적관리 프로그램의 단점

재발을 발견하였다 할지라도 근치목적의 치료를 제공할 수 없고 오직 완화적 치료만을 제공할 수 있을 때 환자의 삶의 질을 떨어뜨릴 수도 있다. 또한 추적관리는 환자로 하여금 반복적으로 혈액 검사를 받게 하고, 내시경의 위험성에 노출되도록 만들며, 또한 방사선에 노출되도록 만든다. 검사 결과를 기다리는 동안 환자를 불안하게 만들며, 검사의 위음성, 위양성 결과가 환자를 혼돈에 빠뜨릴 수도 있다. 비용문제 또한 무시할 수 없다. 따라서 대장암의 근치적 수술 후 자연경과와 여러 추적 검사의 장단점을 이해하는 것이 환자들에게 최선의 추적 관리 시스템을 제공하는 첫 걸음이라 할 수 있겠다.

## 근치적 대장암 수술 후 자연 경과

2기와 3기 대장암의 근치적 수술 후 첫 6개월의 재발 빈도는 낮다. 1-3년 사이 재발이 급증하다가 4년 이후 낮아진다. 한 보고에 의하면 2기 대장암의 경우 67% 재발이 3년 내에 이루어지고 3기에서는 75%의 재발이 3년 내에 발생한다. 5년 이후의 재발은 드문데 매년 1.5% 미만이고 8년 이후에는 0.5% 미만이다. 흔한 재발부위는 간 (33%), 폐 (22%), 수술부위(결장 15%), 직장 (35%)이다. 그러므로 추적 관리 프로그램은 첫 3년에 더 집중하고 흔한 재발부위를 진단할 수 있는 검사 방법이 동원되어야 한다. 한편 이차암 또는 이시성암은 전체 재발의 3% 전후 이고 6년 누적 발생률이 3% 정도로 일정하므로 이를 고려하여야 한다.

## 현재의 추적관리 가이드라인

주요 그룹에서 발표한 가이드라인에 의하면, 약간의 차이는 있지만 정기적인 이학적 검진, CEA, 내시경, CT 등으로 2기 및 3기 환자들을 추적 검사하도록 권고하고 있으며 첫 3년 동안 집중 추적 관리하도록 권고하고 있다. 주요 가이드라인은 아래와 같다.

**Table1.** Major guidelines.

Test	ASCO Guideline	NCCN	ESMO Guidelines
History and physical exam	Every 3-6 months for first 3 years. Every 6 months during year 4 and 5. Subsequently at the physician's discretion	Every 3-6 months for first 2 years. Then every 6 months for a total of 5 years	Every 3-6 months for first 3 years. Then every 6-12 months during year 4 and 5
CEA	Every 3 months in patients with stage II / III disease for at least 3 years after diagnosis if patient is a candidate for surgery or systemic therapy. Fluorouracil-based therapy may falsely elevate CEA; wait until adjuvant treatment ends to initiate surveillance	Every 3-6 months for first 2 years, then every 6 months for a total of 5 years for T2 or higher stage disease if patient is potential candidate for resection of isolated metastases	Every 3-6 months for first 3 years, then every 6-12 months during year 4 and 5
Other blood tests	Not recommended	Not recommended	Not recommended
Fecal occult blood	Not recommended	Not recommended	Not recommended
Annual chest x-ray	Not recommended	Not recommended	Not recommended
CT scan	Patient at higher risk of recurrence and who are candidates for curative-intent surgery should undergo annual CT of chest and abdomen for 3 years after primary therapy. Annual pelvic CT for 3 years should be considered for rectal cancer surveillance, particularly if the patient has not been treated with pelvic radiation therapy	Patients at higher risk of recurrence should undergo annual CT of chest, abdomen and pelvis. For resected stage IV disease, CT every 3-6 months for 2 years, then every 6-12 months for a total of 5 years	Patients at higher risk of recurrence should undergo CT of chest and abdomen every 6-12 months for the first 3 years. Contrast-enhanced ultrasound scan of the abdomen may be used to substitute CT abdomen
Colonoscopy	Pre- or peri-operatively to document cancer-free and polyp-free colon. Patients who present with obstructing cancer should undergo full colonoscopy within 6 months of surgery. Repeat at 3 years, then every 5 years if normal	Colonoscopy within 1 year. If year 1 study shows advanced adenoma, repeat in 1 year. If negative for polyps/not advanced adenoma, repeat in 3 years then every 5 years. If no preoperative colonoscopy due to obstructing lesion, carry out a colonoscopy in 3-6 months	Patients who present with obstructing cancer should undergo full colonoscopy within the first year of surgery if not done at work up. Colonoscopy at year 1. Thereafter every 3-5 years
Flexible proctosigmoidoscopy	For patients who have not received pelvic radiation therapy, every 6 months for 5 years	Every 6 months for 5 years if status post low anterior resection for rectal cancer	Every 6 months for 2 years



## 개별 검사의 효율성

### 문진 및 이학적 검진

현재까지 문진 및 이학적 검진이 생존률을 향상시키거나 이득이 된다는 보고는 없다. 하지만 대부분의 가이드라인에서 이를 권고하는 것은 여러 다른 부가적인 이득 때문이다. 예를 들어 환자 의사간의 관계를 향상시켜 건강한 생활방식을 만드는데 도움을 줄 수 있다. 한 연구에 의하면 의사와의 정기적인 접촉이 환자의 불안을 감소시켜 삶의 질 향상에 기여할 수 있다고 한다.

### CEA

대장암 재발의 60-70%에서 CEA가 증가한다. CEA는 간 및 후복막 전이의 경우 민감도가 높지만 국소재발 및 폐 전이, 복막전이에서는 민감도가 떨어진다고 알려져 있다. 또한 CEA는 증상이 발현하기 5-8개월 전부터 증가한다. 메타분석에서 CEA는 추적검사를 받는 환자의 생존률을 향상시킨다고 하였고 상대적으로 간단한 혈액검사를 통해 이루어지기 때문에 비용-효과 대비 가장 좋은 추적 검사 수단으로 알려져 있다. 하지만 CEA 검사도 여러 한계점이 있다. 10% 정도에서 위 양성을 보이고 30% 정도에서 위 음성을 보인다. 또한 CEA 상승이 간 전이 환자에서 절제 가능한 이른 시기에 이루어지지 않을 수 있다는 보고를 한 연구도 있다.

### 간 영상 ( CT 또는 초음파)

간은 가장 흔한 전이부위로 메타분석에 의하면 정기적인 CT가 생존률 향상을 가져온다고 보고하고 있다. 이는 절제 가능한 간전이의 절제를 통한 이득이다. 적절한 영상방법에 대해서는 이견이 있고 초음파와 CT의 진단 정확도에 차이가 없다는 연구 결과 보고가 있지만 대부분의 가이드라인은 CT를 권한다. Helical CT가 좋은 민감도와 특이도를 보이기 때문이다. 하지만 개원가에서는 초음파를 이용한 검사를 시행 할 수도 있겠다.

### 흉부 X 선 검사 또는 CT

대장암 근치적 절제 후 5-20%의 환자가 폐 전이가 발생하고, 2-12% 환자가 절제 가능한 재발이다. 흉부 X-선 검사가 저비용에 간편한 방법이지만 민감도가 낮아 추적 검사의 도구로 효과적이라는 보고가 없다. 반면 여러 연구에서 흉부 CT가 절제가능한 폐전이 발견을 증가시킨다고 보고되고 있다.

### 대장내시경

일반인과 비교하였을 때 대장암 병력이 있는 사람은 1.5-3배 정도 대장암 발생률이 증가한다. 또한 2-5%에서 동시성 암이 발생하고 1.5-3%에서 이시성 암이 첫 5년 안에 발생한다. 이중 반이상은 처음 진단시 간과된 병변이다. 문합부 재발이 환자의 5-10%에서 발생한다. 이런 이유로 대부분의 가이드라인에서 대장내시경의 추적관찰 가이드라인에 포함되어 있다.



## 대장암과 식이

이 령 아

이화여자대학교 의학전문대학원 외과학교실



암은 한국인의 사망원인 중 1위를 차지하고 있고 그 중 대장암은 최근 급신장세를 보여 2010년 보건복지부 통계에 의하면 전체 암발생율의 3위를 차지하고 있다. 이와 같은 추세에 따라 대장암의 발생을 감소시키고 치료성 과를 향상시키는 것은 국가적 보건문제로 대두되고 있다.

대장암의 발생과정은 유전적 요인, 생물학적 요인과 환경적 요인 등 여러 가지 요인들이 복합적으로 관련되어 있는 multifactorial process이므로 대장암 발생을 감소시키기 위해서 어느 한가지 요인을 중점적으로 관리하는 것이 효과적인 예방책이 되기는 어렵다. 그러나 일반적인 암 예방수칙에 따라 금연, 금주, 건강한 식습관과 적절한 운동 등이 우선 권고된다.

대부분의 위장관 암종의 관리에서는 식이요법이 한 축을 이루고 있다. 또 환자들은 수술 후 '무엇을 먹어야 하는가'와 '무엇을 먹지 않아야 하는가'를 가장 궁금해 한다. 이와 같이 식이요법은 환자관리의 중요한 부분이므로 일반적인 영양학적 측면과 과학적 근거를 통한 의학적 측면의 지식을 조화시켜 보다 효율적인 수술후 관리가 가능하도록 하는 것이 중요하다. 대장암의 식이요법에서 적색육류를 자제하고 고섬유질 식이를 시행하는 것이 이로운 것으로 알려져 있다.

섬유질은 과일, 야채, 곡물 등에 있는 성분으로 발암물질을 희석시키고 장관계의 음식물 통과시간을 단축시켜 대장이 발암물질과 접촉하는 시간을 감소시키는 효과가 있다. 또한 대장내 정상 세균총을 변형시켜 발암물질이 활성화되는 것을 억제하는 효과가 있다고 한다. 대장암 발병에 영향을 미치는 것으로 알려져 있는 short chain fatty acid의 경우 고섬유질 식이를 하는 경우 감소하므로써 대장암 발병을 감소시킨다고도 한다. 그러나 대규모 역학조사에서 암발생 억제에 대한 통계적 효용성이 입증되지 않아 여전히 논란의 여지가 있다.

적색육류는 지속적으로 대장암 발생의 주원인으로 지목되어 온 식이 인자이다. 주로 heme iron이 암발생 과정에 영향을 미치는 것으로 알려져 있으며 가공과정에서 사용되는 질산염 등의 영향도 있으므로 가공육은 특히 주의하여야 한다. 최근 세계적인 권고안들을 보면 1주일에 500g 이하로 적색육류의 섭취를 제한하고 가공육을 가 급적 섭취하지 않도록 권고하고 있다. 또한 적색육류의 발암효과를 최소화하기 위하여 칼슘섭취를 권장하고 있고 a-tocopherol을 섭취하는 것도 고려할 수 있다. 그 외 한국적인 식단에 많이 포함되어 있는 마늘, 생강, 버섯, 콩



등이 항암효과가 있다는 보고들도 있으므로 이를 고려하여 식단을 조절하는 것이 좋겠다.

식이요법은 대장암 환자 관리에서 직접적인 부분이므로, 의학적으로 근거가 확인된 것을 환자에게 제시할 수 있도록 의사들의 준비와 노력이 필요하다.



# Session IV

## 특 강

좌장 : 이우용 | 성균관의대

1. 이상적인 병원 홍보

헬스조선 | 이동혁



## 대장항문질환의 이상적인 미디어 홍보

이 동 혁

헬스조선 취재 · 마케팅 총괄이사



### 1. 우리 병원은 왜 홍보를 하는가

- 오답: 나(의료진)와 우리 병원이 가진 훌륭한 '의술'을 소개해서 환자가 찾아오도록 하기 위해서
- 정답: 나와 우리 병원의 '신뢰도'를 의료소비자에게 인지시켜서 그들로부터 여러 대장항문 의사 · 병원 중 선택 받도록 하기 위해서
- 환자가 의료기관을 선택하는 가장 중요한 요인: 신뢰(경영학 의료서비스마케팅)
- 마케팅에서 '차별화'의 범람. 그러나, 환자는 '믿어야' 오지, 단순히 '다르다'고 해서 오는 것이 아님
- 의술은 신뢰를 형성하는 다양한 요인 중 하나임
- 소비자의 선택 대상은 coloproctologist에 한정되지 않음: 한방, 좌훈기
- 한편, 병원의 아이덴티티 확립을 위한 통합마케팅의 일환

### 2. 언론 홍보와 미디어 홍보

- 신문, 방송, 온라인, SNS는 채널별 장단점이 명확
- 목적: 기존 미디어→신뢰 형성, 뉴 미디어→word of mouth
- 핵심특성: 신문 '정보', 방송 '비주얼', 온라인 '흥미유발', SNS '친밀함(1차집단)'
- 뉴미디어와 기존 미디어의 시너지
- ※ 소비자행동의 차이
- 기존 미디어를 통한 구매 과정: 인지→기대형성→구매
- 뉴미디어를 통한 구매 과정: 인지→기대형성→검색→구매



검색: 웹, 카페, 블로그, 트위터, 페이스북, 앱 etc.

←기존 미디어와 결합 가능

뉴미디어는 양방향성을 갖는 특성에 따라, 애초 병원이 공급하는 정보에 의료 소비자가 자신의 의견을 첨부해서 재확산시킴. 또한, 의료 소비자는 자신이 인지한 정보에 대해 정확하게 이해하려는 노력을 덜 함. 필요할 때 언제든지 검색이 가능하기 때문(know-how에서 know-where로 지식의 개념이 전환됨)

- 대장항문질환의 특성 및 개별 병원 상황에 맞는 미디어 믹스를 구성해야 함

▷치질:"병원별 시술 차이는 크지 않고, 비용은 같고, 매우 아프다"(SNS)

▷대장암:"병기별로 갈 병원이 다른가?" 혈액종양-방사선종양학과 (신문)

▷변실금: 어린이 or 노년 여성 (TV · 잡지) 조선일보는? 답변은 no and yes

- 미디어 믹스는 광고 포함

토요일자 신문은 일반적으로 광고 효과 낮음. 하지만, 토요일에 진료하는 노인성질환(척추관절, 임플란트 등) 병원 광고는 대기할 정도로 인기. 토요일은 노년 환자의 보호자인 중장년층 자녀가 출근하지 않고 신문 광고를 본 뒤 병원에 모셔갈 수 있는 날이기 때문.

### 3.효과적인 메시지 전달

- 특정한 진료에 특화된 병원의 핵심 메시지는 일관되어야 함

병원 미션&비전, 언론기사, 버스/지하철광고, 환자이벤트 등이 따로 놀면 안됨

- 메시지 작성은 대장항문의료소비자의 전체적 행동 패턴을 감안해야

"치질 환자의 90%는 수술 안해도 됩니다" ←과잉진료를 막을 수 있을까?

"치질 환자의 90%는 000같은 비수술적 관리로 충분합니다"

- 척추디스크 레이저수술 갑론을박: 수혜자는? "척추만큼은 비수술로"

### 4.성공하는 보도자료 vs 실패하는 보도자료 (언론용대)

※ 의료보도 기사선택 기준

① 새로운 정보 (최신 대장암 표적항암제, 로봇수술 회복률)

② 권위있는 해석 (임신부 신종플루백신 접종)

③ 객관적인 증명 (한의학의 보도 한계)



- ④시즌 이슈 (겨울 치질 or 역발상 여름 치질)
- ⑤사진의 뒷받침 (소아정신분열병, 궤장암의 약물요법/ 염증성 장질환)

※상투적인 보도자료

-교과서형 의료 정보: 대장암의 모든 것

-동일자료 반복

(조선일보에 게재된 대장항문질환의 역사)

*"치질환자에 아편주사. 범인은 종로뿔에 인치"*

[발행일] 1927. 01. 11. 2면

*"항문병 강좌: 계절의 의학. 엄동부터 무춘에 치질의 해결 배든가 지지든가, 보존적 요법 병자여 먼저 병을 알라. 엄동부터 무춘에"*

[발행일] 1931. 02. 15. 2~3면

*<우리집 주치의>대장암. 배변 조기 불규칙... 설사·변비 번갈아 (기고자: 김용규)*

[발행일] 1981. 10. 16. 6면

*"섬유질, 대장암 등 예방효과...제6의 영양소' 하루 20g이상 먹는 게 적당"*

[발행일] 1988. 05. 22. 8면

-지역언론 동정용

과거완료형 행사: 낙도 주민 의료봉사 성료

자기만족형 보도자료: 지역 경찰서와 후원 맺기로

-상투적인 콘텐츠

"황사가 심할 때는 외출을 삼가라"

"안약을 넣은 뒤에는 눈 전체에 고루 퍼지도록 2~3분 눈을 감아라"

"감기에 걸린 직장인은 술담배 과로를 피하고 충분한 휴식을 취하라"

"심혈관질환자는 등산로 입구에서 20분간 준비운동을 하라"

(→모두 헬스조선 기자들에게 대학병원 교수들이 해 준 코멘트임)

※이 중 의료소비자의 시각에서 추가 취재해 보도한 기사

*'황사마스크 의약외품 표시 확인해야'* (조선일보 2010년 3월24일자)

※그렇다면. 대장항문질환은?

"서구화된 식생활이 대장암 급증의 원인"

←실제로 한국인의 식생활이 서구화되었나?

서양인의 식생활: 고기, 감자, 빵/ 단품요리

한국인의 식생활: 밥, 국, 반찬/ 한상차림





★대장항문학회의 모범사례

'서구화된 식생활'은 사실은 '한국형 고지방식' = 소주+삼겹살, 치킨+맥주  
(대장항문학회 골드리본캠페인 2011)

-대장암 예방 10대 원칙 (대한대장항문학회 제정)

- (1) 총 칼로리 섭취량 중 지방 비율을 30% 이하로 줄인다
- (2) 우유, 신선한 채소, 과일 등과 함께 양질의 식이섬유를 하루 18~30g 이상 섭취한다.
- (3) 붉은색 육류나 가공육을 피하고 담백한 가금류, 생선, 두부 등을 선택한다.
- (4) 발효된 유제품(요구르트 등)을 충분히 섭취한다.
- (5) 하루 1.5ℓ 이상의 충분한 물을 마신다.
- (6) 짠 음식을 피하고 싱겁게 먹는다.
- (7) 패스트푸드, 인스턴트식품, 조미료, 훈제식품 등을 피하고 적당한 체중을 유지한다.
- (8) 음주, 흡연을 피하고 규칙적인 운동을 한다.
- (9) 40세 이후 5~10년 마다 정기적으로 대장내시경 검사를 받는다.
- (10) 가족력 등의 위험 요인이 있는 경우 전문의와 상담한다.

←일반인이 실천할 수 없는 3가지를 찾아보세요

## 5. 의료소비자의 숨은 욕구 자극

- 여성암(여성만 가진 기관에 발병): 자궁경부암, 유방암, 난소암

실제 여성 10대 다발암 순위(2010)

→ 갑상선, 유방, 대장, 위암, 폐암, 간암, 자궁경부암, 담도암, 췌장암, 난소암

그러나, '진정한 여성암'은 10대 다발암에 없음: 직장암 (not 대장암)

직장암은 "명성이 다소 떨어져도 여자 의사에게 수술받고 싶은 암"

대장항문전문병원은 대부분 치질 수술 여자 외과 의사 보유. 직장암은?

- 대장항문전문병원이 진료하는 내과 질환 중 염증성장질환(자가면역질환)

크론병 베체트씨병 궤양성대장염

류마티스관절염 치료제 사용(레미케이드, 휴미라, 심포니)

- 좋은 보도자료, 아쉬운 보도자료 제목 예시

"류마티스 약으로 '변비, 설사' 잡는다" (O)

"류마티스 약으로 염증성 장질환 잡는다" (△)



"염증성 장질환은 TNF- $\alpha$  억제제로 치료 가능" (X)

→일반인의 인지도 상승: "몰랐는데, 류마티스만큼 심각한 병이구나"

- 에이즈와 B형간염

비리어드: 내성 없는 B형간염 치료제 (성분: 테노포비어)

이 약은 에이즈 치료제이기도 함: 상품명 '트루바다' ← HBV와 HIV 강력 억제

"간염 환자에게 에이즈 약을 처방하는 의사들" → 절대 내면 안되는 보도자료

"에이즈는 이제 간염약으로 치료하는 병" → 아주 효과적인 보도자료





# Session V

## Video Session for Core Subjects

좌장 : 조동윤 | 위대항외과

1. Complicated Hemorrhoids

양병원 | 박찬호  
대항병원 | 정형중  
장문외과 | 최성양

2. Complex Anal Fistula

양병원 | 신현근  
서울송도병원 | 황도연  
대항병원 | 송기호

3. Rectocele

서울송도병원 | 박덕훈  
한솔병원 | 정춘식  
전주 항외과 | 황정환

4. Parastomal Hernia

서울의대 | 유승범

5. Ventral Hernia

원광의대 | 박원철

6. Single Port Appendectomy

가톨릭의대 | 이상철



## Complicated Hemorrhoids

박 찬 호

양병원



### 서 론

복잡 치핵(Complicated hemorrhoids)에 대한 명확한 정의는 없으며, 술자의 주관적 판단에 의해 결정되는 경우가 많다. 여기에는 치핵 자체의 심각도 뿐만 아니라 다른 항문 질환과 동반되었을 경우, 기저질환등 치핵 외적인 요인도 포함될 수 있다. 실제 임상에서 많은 고민을 하게 만드는 대표적 치핵의 형태에 대해 기술해 보고자 한다.

### 감돈치핵

감돈치핵은 3도 혹은 4도의 탈출성 치핵에서 부종으로 복원이 불가능해 지면서 발생하나, 많은 경우에서 초진으로 내원하여 만성적 상태가 어떠한지는 불명한 경우가 대부분이다. 부종은 궤양과 괴사로 진행되며 극심한 통증과 함께 배변장애, 요저류등이 동반될 수 있다.

치료방법은 크게 3가지로 ① 보존적 치료, ② 보존적 치료 후 지연수술, ③ 즉시 응급수술로 환자의 상태 및 사회적 상황에 따라 치료 방법을 결정한다.

#### 1)보존적 치료

외치핵의 혈전 형성이 심하지 않다면, 도수 정복을 통해 통증을 경감시킬 수 있다. 그러나 혈전형성이 심하게 되어있거나, 궤양등이 동반된 경우에서 무리한 도수 정복 시도는 환자에 고통을 증가시키고 환원 후에도 재탈출하기 쉽다. 무리한 조작을 피하며, 환원된 경우에는 안정을 취하고 가능하다면 환원 당일 배변은 피하도록 한다.

좌욕, 스테로이드 함유 연고, 소염진통제, 연부 종창개선제를 병용하면 1주일 정도 후 통증은 경감, 소실 되는 경우가 많고, 약 2주 정도 후면 치핵이 축소된다.

#### 2)보존적 치료 후 지연수술

보존요법을 선행하여 급성기 부종과 혈전을 완화시킨 후 치핵절제술을 시행하면 응급수술 보다 합병증을 줄



일 수 있다고 생각되어지나, 정립된 것은 아니다.

### 3) 즉시 응급수술

본원에서는 환원이 되지 않는 경우, 보존적 치료에 호전이 없는 경우, 불편감이 심하여 환자가 수술을 원하는 경우에 응급수술을 고려한다. 통상의 치핵 절제술 방법으로는 과잉 절제되기가 쉽고, 수술 후 항문이 좁아질 가능성이 있다. 따라서 항문 상피를 최대한 보존하도록 하여야 하며, 외치핵의 혈전을 모두 제거하려 할 필요는 없다. 추후 철폴피(skin tag) 형성 시 추가절제 한다는 기분으로 하는 것이 바람직하다. 여러 부위의 절제시 근부결찰의 위치가 동일한 높이가 되지 않도록 주의한다.

### 광범위한 점막탈출형 치핵(Mucosal prolapse)

점막탈출형 치핵은 배변시에 직장점막의 일부가 탈출하는 상태로 직장탈출증과 감별을 요한다. 본원에서는 점막탈출형 치핵이 의심될 경우 모의배변검사(defecation test)를 통해 밀려나오는 정도, 범위등을 확인한다. 경도의 점막탈출형 치핵은 경화요법, 고무밴드 결찰술등을 통해 효과적인 치료가 가능하나, 범위가 큰 경우 근직적 절제술을 요한다. 수술시 직장쪽 점막까지 충분히 박리 후 결찰하여야 하며, 이때 고무 결찰기 이용하여 최대한 직장쪽 점막을 포함하여 끌어 당겨 결찰하는 것이 도움이 된다. 결찰 후 남아있는 치핵을 폭이 넓게 하여 절제할 수도 있으나, 수술 후 항문이 좁아질 우려가 있다. 본원에서는 이러한 경우 횡절개를 추가하여, 폭을 1cm 정도 절개한 후 반폐쇄하고 있다.

### 항문 전후방의 치핵

항문 전후방에 광범위한 치핵이 있으면서, 항문압이 높은 경우에는 수술 후 난치화 가능성이 높다. 여성에게서 많으며, 치열의 동반여부를 확인하여야 한다. 필요한 경우 내괄약근 측방 절개술(LIS)을 시행하여 수술 후 난치화 위험을 낮추어야 한다. 전 후방의 광범위한 항문 상피 절제는 난치화의 위험성이 있으므로, 치핵 절제 후 늘어진 점막을 거상(Lift-up) 시켜 항문연의 창상 폭을 줄이거나, 절제 후 항문 피부와 점막을 끌어 당겨 봉합하는 것이 예방에 도움이 된다.

### 치열과 동반된 치핵

경도의 치열과 동반된 치핵은 통상의 치핵 절제술에 내괄약근 절개술을 추가함으로써, 별다른 합병증 증가 없이 치료가 가능하다. 괄약근 절개는 내괄약근 측방 절개술(LIS)을 시행하며, 측방의 치핵 절제시 절제면에 근육 절개를 추가하는 방법으로 시행할 수도 있다. 그러나 항문 협착을 일으킬 정도의 중등도 이상의 치열에 탈출성 치핵 혹은 항문 폴립이 동반될 경우에는, 수술 후 난치화 혹은 치열 재발의 가능성이 높다. 수술시 먼저 LIS를 시행하여 괄약근의 긴장을 해제한뒤, 만성 치열로 인해 형성된 궤양부분과 치핵 혹은 항문 폴립을 포함하여 치핵 절제술에 맞추어 절제한다. 절제 후에는 박리된 점막을 반폐쇄한다. 이때 항문 협착은 확실히 해결하는 것이 중요





하며, 경우에 따라서는 추가적인 내괄약근 절개를 시행한다.

## 결 론

복잡 치핵의 경우 수술 전 환자 상태를 파악하여, 수술 방법을 미리 결정한 후 수술에 임하는 것이 도움이 되겠다. 또한 다양한 치료방법을 숙지하여 각각의 환자에 맞는 술식을 적용하는 것이 필요할 것으로 사료된다.

## 참고문헌

1. Corman ML. Colon and rectal surgery. 5th edition. 177-253
2. 박재갑 편저. 대장항문학. 일조각 제 3판. 2005, 164-188
3. 양형규. 치핵. 양병원 출판부. 2009, 93-111
4. 赤木一成. 肛門外科手術マニュアル. 中外医学社. 2011, 25-39
3. 이석환 역. 항문질환의 진료. 가본의학. 2009, 98-106
4. 조영규 역. 항문질환 수술테크닉. 가본의학. 2009, 59-67
5. Delco F, Sonnenberg A. Association between hemorrhoids and other diagnoses. Dis Colon Rectum 1998;41(12):1534-41
6. Leong AF, Husian MJ, Seow-Choen F, Goh HS. Performing internal sphincterotomy with other ano-rectal procedures. Dis Colon Rectum 1994;37(11):1130-2

## Complicated Hemorrhoids

정 형 중

대항병원



### 서 론

치핵 (hemorrhoids)은 외과 의사들이 가장 흔히 접하는 항문 질환이며, 치핵의 정도와 환자의 상태에 따라 다양한 치료방법을 적용할 수 있다. 치핵 수술의 적응증은 보존적인 요법에 반응하지 않는 경우나 부종, 괴사, 혈전 등의 합병증이 발생한 경우, 3도 혹은 4도의 내치핵, 또는 치열, 치루가 병합된 경우라 할 수 있다.

Complicated hemorrhoids는 그 정의나 용어자체가 확립되어 있지 않다. 일반적으로 1) 치핵수술 후 경과에 영향을 줄 수 있는 내과적인 질환을 동반한 경우, 2) 치열, 치루 등의 다른 항문 질환을 동반한 경우, 3) 치핵자체가 복잡한 경우로 나누어 볼 수 있으나, 각각의 경우에도 다양한 치핵의 수술방법을 고려해 볼 수 있고, 정립된 원칙이 존재하지 않는다. 여기에서는 주로 치핵자체가 복잡한 경우, 즉 그 형태가 환상형이거나, 감돈, 괴사, 혹은 광범위한 혈전을 동반한 경우에 대해 주로 다루고자 한다.

### 본 론

#### 1. 급성 혈전성 또는 감돈치핵 (acute thrombosed or incarcerated hemorrhoids)

급성 혈전성 치핵 또는 감돈치핵은 매우 심한 항문통증과 배뇨 장애 등을 유발하는 응급 질환이다. 일반적으로 국소적인 혈전성 외치핵의 경우 온수좌욕과 소염제, 진통제, 배변 완화제 등을 병합한 보존적인 치료를 시도하게 된다. 그러나 광범위한 혈전이나 감돈 치핵 등은 신속한 치핵 수술을 요한다. 문헌에 나와있는 응급 치핵 절제술의 결과를 보면 elective surgery의 결과와 비교할 때 합병증의 발생이 유의하게 높지 않음을 알 수 있다. Ceulemans 등은 감돈, 괴사 등을 동반한 치핵이 있는 104명의 환자에 대해 응급 치핵 절제술을 시행한 결과를 보



고하였고, elective hemorrhoidectomy를 받은 군과 비교하여 수술 후 항문 협착의 빈도는 높았으나 대부분 정도의 협착으로 보존적인 치료로 호전된 결과를 보였으며, 지연 출혈, 재수술 등의 빈도에는 유의한 차이를 보이지 않았다. Ackland 등의 연구에서도 감돈, 괴사성 치핵 환자 25명에 대한 응급수술 결과 elective surgery 군과 비교하여 합병증의 빈도가 높지 않음을 알 수 있다. 따라서 감돈 혹은 괴사성 치핵에서도 응급 치핵 절제술은 안전하고 효과적인 치료 방법이며, 환자 상태에 맞는 적절한 수술방법을 적용한다면 수술 후 합병증의 발생을 최소화할 수 있을 것이다. 수술 시 괴사된 부위와 혈전은 철저히 제거하여야 하나 건강한 피부과 항문관 상피를 보존하는 노력이 필요할 것이다. 수술 후 심한 통증은 대개 경감되며 자연 배뇨가 이루어진다. 수술 후 항생제 치료는 일반적으로 필요하지 않다.

## 2. 환상치핵(circumferential hemorrhoids)

환상치핵의 경우 전통적인 세 방향의 결찰 절제술로 만족스러운 결과를 얻기 힘들기 때문에 다양한 환상치핵 절제술의 방법이 고안되었다. 변형된 Whitehead 술식이 대표적인 방법이라 할 수 있으며, Mukhashavria 등은 치핵조직을 환상형으로 절제하면서도 anoderm을 보존하여 수술 후의 항문 변형이나 협착을 예방하는 결과를 보고하였다.

또한 Wang 등은 변형된 폐쇄형 치핵절제술의 방법(modified Ferguson hemorrhoidectomy)을 이용하여 환상치핵을 효과적으로 절제하면서 수술 후 합병증을 줄일 수 있는 방법을 보고한 바 있다.

필자가 소속된 병원에서 이러한 환상치핵 혹은 복잡치핵에 대해 주로 시행하는 술식은 flap을 이용한 점막하 치핵절제술로서 그 과정은, 1) 주치핵의 절제 혹은 세방향의 longitudinal incision, 2) 내괄약근으로부터 flap의 박리, 3) flap 내의 치핵조직 절제, 4) 반폐쇄 방식의 절개창 봉합 및 flap의 내괄약근에 고정 등으로 요약할 수 있다. 이 과정을 통해 광범위한 부치핵과 혈전 등을 안전하고 효과적으로 제거할 수 있다. 최근 115명의 환상치핵 환자에 이 술식을 적용한 결과 평균 재원기간은 3.1일이었으며, 수술 후 통증은 기존의 Milligan-Morgan 술식과 비교하여 차이를 보이지 않았다. 수술 후 합병증으로는 급성 요폐 4례 (3.5%), 지연출혈 1예 (0.9%), 항문협착 3예 (2.6%), 상처치유지연 2예 (1.7%), 일시적인 정도의 변실금 5예 (4.3%)가 관찰되었다.

이러한 광범위한 치핵의 수술 시 주의할 점은 수술 후 항문 협착을 예방하고, 봉합된 창상에 과도한 장력이 주어지지 않기 위해 충분한 항문관 상피를 보존하는 것이 중요하며, flap의 두께를 적절히 유지하여야 수술 후 flap의 괴사를 예방할 수 있다.

## 결 론

치핵의 치료는 보존적인 요법에서 근치적 절제술까지 다양하다. 수술 후의 합병증과 재발을 최소화하기 위해 환자의 전신적인 상태나 치핵의 정도, 범위 등을 고려한 맞춤형 치료가 중요할 것이다. 환상형 치핵이나 감돈치핵,



또는 광범위한 혈전을 동반한 경우에는 다양한 근치적인 방법을 고려해 볼 수 있으며, flap을 이용한 점막하치핵 절제술도 그 한가지 선택이 될 수 있을 것이다.

## 참고문헌

1. 박재갑. 대장항문학, 일조각, 제3판, 2005
2. Corman ML. Colon and rectal surgery 5th ed. Philadelphia: Lippincott Williams & Wilkins. 2005
3. Wang LT, Wu CC, Hsiao CW et al. A modified Ferguson hemorrhoidectomy for circumferential prolapsed hemorrhoids with skin tags. *Dis Colon Rectum* 2008; 51:456-61
4. Mukhashavria and Qarabaki. Circumferential excisional hemorrhoidectomy for extensive acute thrombosis: A 14-year experience. *Dis Colon Rectum* 2011;54:1162-69
5. Ceulemans R, Creve U, Van Hee R, et al. Benefit of Emergency Haemorrhoidectomy: A comparison with results after elective operations. *Eur J Surg* 2000;166:808-12
6. Ackland TH. The treatment of prolapsed gangrenous hemorrhoids. *Aust NZ J Surg* 1961;30:201

## Complicated Hemorrhoids

최 성 양

장문외과



치핵은 인간이 직립하면서부터 인간을 괴롭혀온 오랜 역사를 가지고 있으며 치핵을 해결해 가는 과정에서 치핵에 대한 병리학적 원인 규명과 치료 방법도 발전해 오고 있다.

이상적인 치핵 수술은 재발이 적고, 수술 후 통증이 적으며, 회복이 빠르고 수술 후 합병증(anal stenosis, anal bleeding, anal incontinence, skin tag, delayed wound healing)이 적고 수술하기가 쉽고 간편해야 한다. 그런 관점에서 치핵 수술의 이상적인 방법은 현재 진행형으로 지금도 계속 발전되어 가고 있다.

1975년 Thomson이 치핵의 병리학적 원인을 The sliding anal lining(cushion)theory 라고 주장한 이래 수술 방법에 또 다른 개념을 제공하게 됐다.

anal cushion 은 배변 동안 항문관 충격을 완화 하고, 괄약근 기전에 대한 손상을 방지 하여 (sponge bolster) 배변 자세에 기여하고, 항문이 완전히 닫히게 해주는 compressible lining 역할을 하기 때문에 수술 후 생리학적인 정상적인 항문의 기능을 유지하기 위해서는 수술 시 가능한 많은 양의 cushion을 보존하는 것이 중요한 요소이다.

치핵 수술에 있어서 Lift-up이 가장 중요한 요소로 생각되며 PPH, ALTA, rubber band ligation 등이 그 방법 중 하나이다.

치핵 수술에 있어서 충분한 lift-up procedure는 재발률을 낮추고 anal stenosis나 skin tag 과 같은 수술 후 합병증을 줄이며 변비, 변실금 후증, 항문통 등의 원인이 되는 incomplete rectal prolapse 동반시 같이 치료해주는 효과가 있다.

complicated hemorrhoid 수술 시 치핵을 가능한 충분히 제거하여 재발을 줄이면서도 수술 후 anal stenosis를 줄이고 미용적인 효과도 좋게 하기 위해서 pain이 적은 dentate line 상부의 anal mucosa 와 rectal mucosa의 redundant portion을 위로 lift-up시키는 procedure는 hemorrhoid pile 과 mucosa를 위로 고정시켜 prolapse를 교정하는 효과와 동시에 hemorrhoidal vessel를 shrinkage 시키는 이중의 효과와 있다.

complicated hemorrhoid 수술 시 재발률을 줄이고, 미용 효과가 좋으며, 가능한 많은 cushion을 보존하여 합병증을 줄이고, 항문의 생리학적인 기능을 보존하는 수술 방법의 하나로 hemorrhoid pile을 제거하기 전에 먼저 anal mucosa와 prolapsed rectal mucosa를 lift-up시키는 수술 방법을 동영상을 통하여 소개하자 한다.

# Complex Anal Fistula

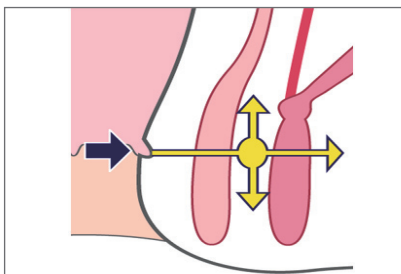
신 현 근

양병원 대장항문과

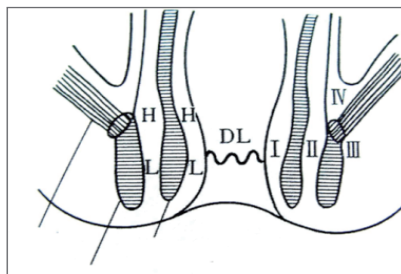


치루. 특히 복잡치루는 재발이 잘되고 항문괄약부전을 초래할 가능성이 많아서 외과의사에게는 곤혹스런 질환이다. 이러한 복잡치루에 대하여 일본의 대장항문외과의사인 구리하라(浩幸)와 카가와(加川) 선생은 새로운 이론을 내놓았기에 소개하고자 한다.

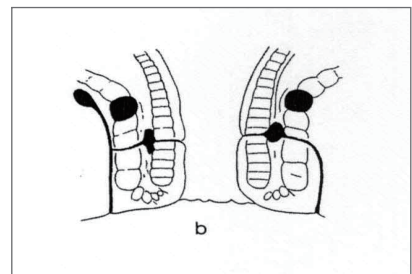
치루의 대부분은 항문샘감염(anal cryptoglandular infection)으로 생긴다. 내공(원발구, internal opening)으로 세균이 침범하여 괄약근간의 원발소(primary lesion)에서 염증을 일으키고 저항이 적은 방향(그림1)으로 전파되는데 이 중 2, 3방향으로 전파되는 경우를 복잡치루라고 할 수 있겠다. 복잡치루란 일반적으로는 변실금의 위험없이 치루절개개방술로 쉽게 치료될 수 있는 괄약근간형 혹은 저위 괄약근관통형(Parks분류)같은 단순한 형태의 치루에 대한 반대개념이라고 볼 수 있는데<sup>1</sup>. 괄약근 관통형 치루의 경우도 대부분은 저위로 통과하게 되고 이 경우엔 누관을 절개개방하여도 기능상의 문제는 거의 발생하지 않지만 치골직장근의 바로 아래쪽 같은 항문관의 상방을 누관이 통과하게 되면 많은 양의 괄약근이 손상되므로, 고위맹관(high blind tract)을 가지는 경우는 치료에 있어서 주의해야 한다. 상방으로 진행되는 누관은 좌골직장과(ischiorectal fossa)의 상방으로까지 진행하여 심지어는 항문거근(levator ani muscle)을 뚫고 골반까지 연결되기도 한다. (그림2)<sup>2</sup>



(그림1)치루의 발생



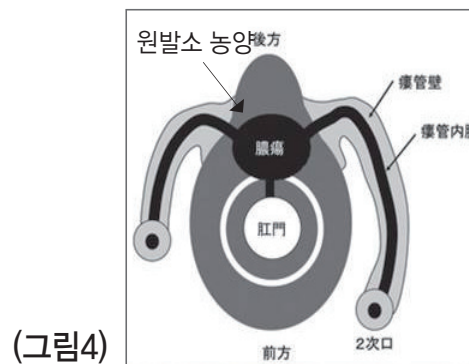
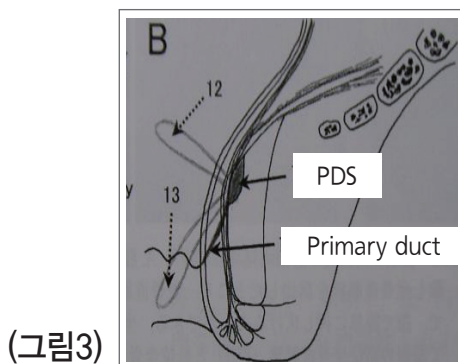
(그림2) 스미꼬시 분류(type III, IV)



팍스 분류(Transsphincteric fistula)

복잡치루에 대한 구체적인 정의를 살펴보면 1962년 톰슨(Thompson)은 내공(internal opening)이 항문직장고리

(anorectal ring)의 상부에 위치하고 누관(fistula tract)이 외항문괄약근 원주의 3/4이상인 경우를 복잡치루라고 하였다. 원인질환을 고려하면 크게 4가지로 (1)일반적 치루:고위근간치루(Ⅱ Hc), 좌골직장와치루(Ⅲ U, Ⅲ B), 골반직장와치루(Ⅳ), (2)Crohn병, 당뇨 같은 내과적 질환에 의한 치루, (3)외상에 의한 치루, (4)괴사성근막염(Fournier 증후군)등으로 분류할 수 있다. (표1) 한편 최근에 일본의 의사들에 의해 심부치루란 개념이 등장하게 되었는데 2006년 Diseases of the Colon & Rectum<sup>3</sup> 및 2008년 일본대장항문병학회지<sup>4</sup>에 소개된 구리하라(浩幸)의 논문에서는 원발구에서 시작된 염증이 일차누관을 거쳐서 후방심부극(posterior deep space:PDS)라고 하는 공간에서 원발소를 형성하여 좌우 좌골직장와로 전파된다고 하였다. 다만 이 후방심부극은 심외괄약근의 외측이 아닌 내측에 존재하는 것이며 커트니강(Courtney space)에서 시작되는 것이 아니라고 하였다. 또한 좌골직장와도 좌골직장와중격(septum of ischioirectal fossa:SIF)이라고 하는 격막에 의해 저위좌골직장와(low ischioirectal space)와 고위좌골직장와(high ischioirectal space)로 구분된다고 하였다. 즉, 항문후방에 존재하는 복잡치루는 후방심부치루(posterior deep fistula)를 원발소로 하여 저위좌골직장와나 고위좌골직장와에 누관을 진전시키는 것이 많으며, 이 경우 고위 혹은 저위 좌골직장와의 2차 누관은 항문후방의 정중앙이 아니라 외측에 존재한다고 하였다. (그림3) 한편 2008년 일본대장항문병학회지에 발표된 카가와(加川)<sup>5</sup>의 논문에서는 잭나이프 체위로 시행한 MRI소견 및 해부를 통해서 새로운 해석을 소개하였다. 먼저 외항문괄약근의 형태가 전방에서는 동일 평면상에 존재하지만 후방에서는 천외괄약근(superficial sphincter)이 심외괄약근(deep sphincter)보다 후방으로 더 튀어나와서 항문에서 미골까지 길이의 약 절반정도까지 돌출되어있으며 또한 천외괄약근이 미골에 부착되어 있지 않다고 하였다. 따라서 원발소의 개념에 대해서도 기존의 Courtney space는 존재하지 않는다고 하였다. 거의 모든 좌골, 골반직장와치루의 원발소 농양은 항문후방의 내외항문괄약근간, 혹은 이것에 연속하는 파괴된 외항문괄약근내에 존재한다고 하였다. (그림4)(표2)



치루에서 어려운 문제중의 하나가 스미꼬시 type IV형(골반직장와) 치루, Parks분류의 괄약근상형과 괄약근외형 치루이다. 이에 대해 구리하라(浩幸)는 일반적으로 IV형이라고 생각해왔던 것들이 사실은 SIF상방에 존재하는 고위 좌골직장와 치루라고 하였고 IIH형이 IV형으로 발전되는 것은 어렵다고 하였다. 항문거근 천파형은 가능성이 낮다고 하였다. 카가와(加川)도 항문거근 천파형은 그의 보고에서 모든 예가 재수술한 경우라고 하였는데, 이는 의인성(iatrogenic)으로 생긴 것은 아닐까 생각해 볼 수 있겠다.



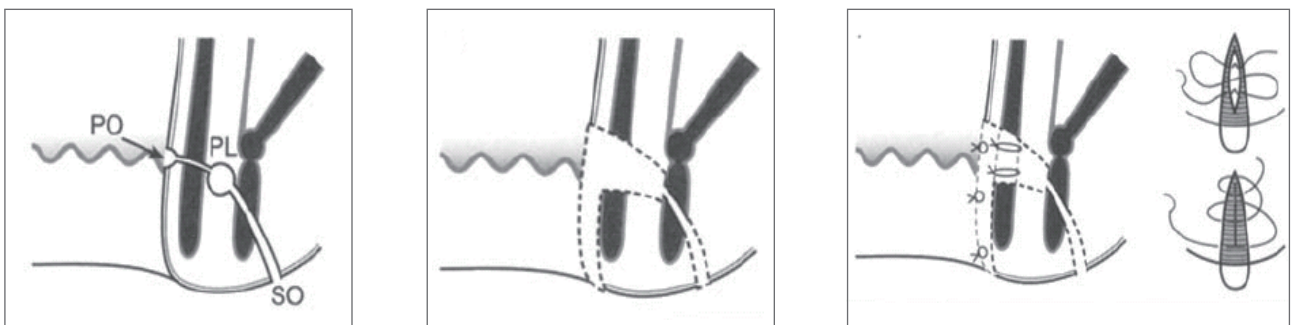


**복잡치루의 진단:** 복잡치루는 그 증상이나 소견이 복잡하고 불명료하여 숙달된 대장항문과의사라도 진단, 치료에 어려움을 겪는 경우가 있다. 특히 골반직장과치루는 초기증상이 직장항문주위의 경결과 항문에서 둔부, 골반에 걸친 둔통, 발열 등 불명확한 증상이기 때문에 그 진단, 치료, 술후관리가 어려움이 많다. 우선 외래진찰시에 수지검사나 시진, 촉진에서 "복잡한 형태의 치루"라는 생각이 먼저 들지 않으면 안된다. 그래야만 이후에 초음파나, MRI 등의 객관적인 검사가 더 필요하다는 인식이 가능하기 때문이다. 따라서 복잡치루의 치료에는 많은 지식과 풍부한 경험이 더욱 필요하다. 초음파검사는 대부분 대장항문병원에서는 치루나 항문주위농양에 대해서 술전에 시행가능하나 그 형태가 복잡한 치루에서는 H<sub>2</sub>O<sub>2</sub>를 누관에 주입하여 고에코의 영상을 확인하거나 3D 초음파검사를 시행하여 누관과 괄약근과의 관계를 좀더 정확한 정보를 술전에 얻을 수도 있다. 또한 심한 경우엔 MRI를 시행할 수도 있다. MRI는 특히 누관과 괄약근과의 상관관계에 대한 정보를 얻는 데 유리하나 일반적으로 시행하기에는 다소 무리가 있으나 여건이 허락한다면 술전에 시행함으로써 수술에 도움이 될 것이다.

**치루에 대한 수술**의 종류로는 크게 절개개방술(lay-open)과 시튼법(seton), 그리고 괄약근보존술식(sphincter-preserving procedure), fibrin glue/plug 등으로 나눌 수 있는데, 복잡치루의 치료를 위해서는 항문괄약근의 보존을 위한 술식의 선택이 필요한 경우가 많다. 대표적으로 괄약근보존술식의 종류에는 우선 누관을 도려내기(coring-out)하여 제거한 후에 원발구를 어떻게 처리하는가에 따라서 1) 내공을 직접적으로 폐쇄하는 방법(스미꼬시 술식 등: 그림5)<sup>6,7</sup> 2) 직장점막 및 괄약근의 일부를 포함한 피판을 만들어 내구폐쇄부위를 덮어주는 전진피판술(mucosal advancement flap: 그림6)<sup>8,9</sup> 3) 일본에서 발표된 후방의 괄약근관통형 치루인 경우에 사용하는 방법으로 외괄약근의 일부를 절개하여 내구를 막아주는 근육충진술(muscle filling procedure: 그림7)<sup>10</sup> 등이 있다. 그 외에도 누관을 절제한 뒤에 분리된 괄약근을 다시 봉합하여 복원시켜주는 수술법(그림8), 일본의 다카노 선생등이 발표한 해부학적 치루근치술 등도 괄약근을 보존하기 위한 여러가지 술식중의 하나이다. (표3)

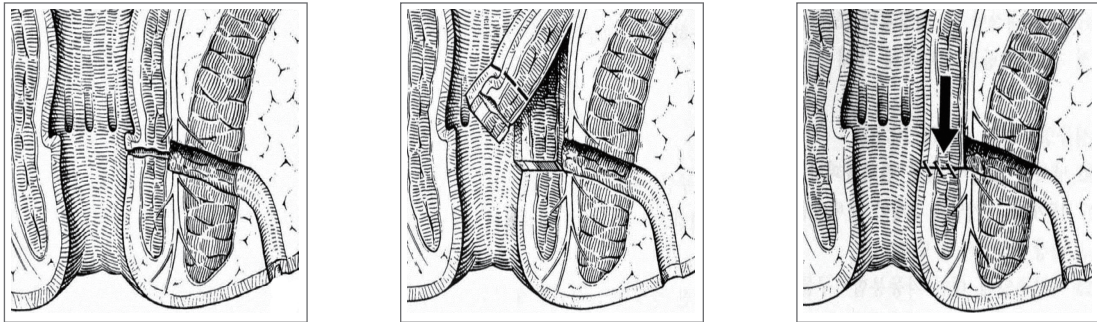
한편 시튼(seton)법<sup>11</sup>은 괄약근보존술식에 비해서는 어느정도 괄약근의 손상이 불가피하지만 절개개방술에 비해서는 괄약근이 보존되는 장점이 있으며, 괄약근보존술식은 수술부위에 대한 술후 관리가 필요하고 입원기간이 긴 점에 비해서 시튼법은 입원기간 등이 단축되는 장점도 있다. 또한 최근에는 괄약근을 덜 손상시키고 재발율의 감소나 변실금의 방지등을 위해서 최소seton법이나 분리seton법 같은 변형된 시튼법들도 소개되었으며(그림9: 최소 seton, 분리 seton법) 최근에는 LIFT procedure, 항문상피보존 seton법 등도 소개되고 있다.

(그림5. Sumikoshi operation)

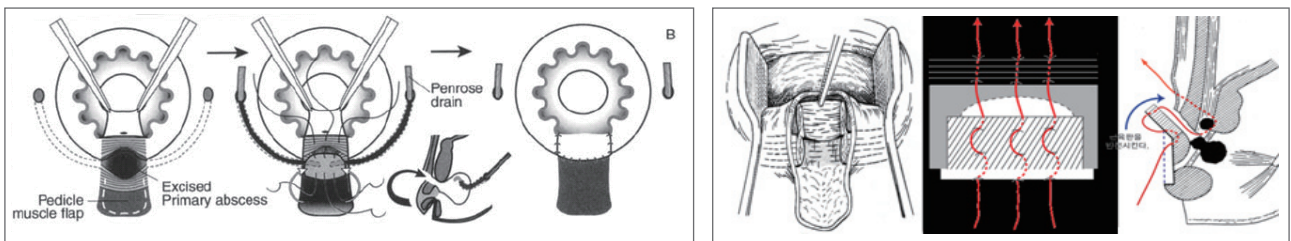




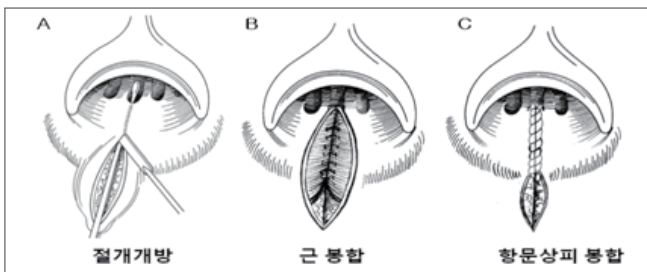
(그림6. Rectal mucosal advancement flap)



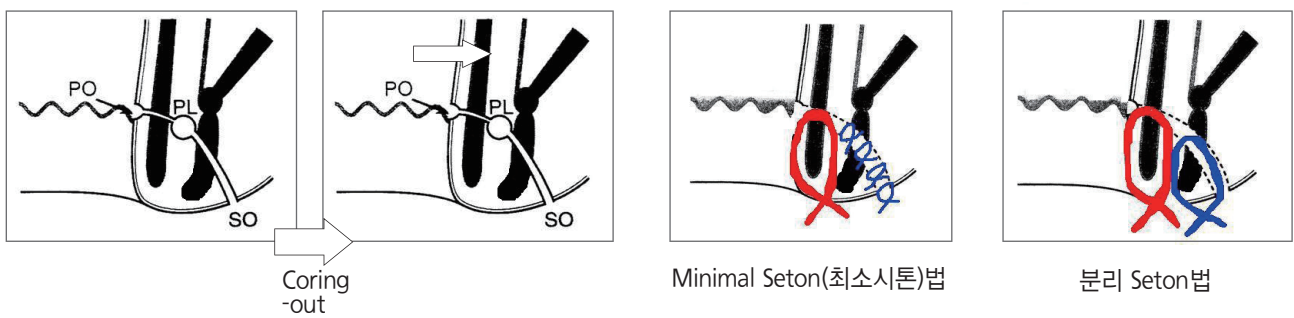
(그림7. Muscle-filling operation)



(그림8. 누관절제술 후 일차적 괄약근봉합술)



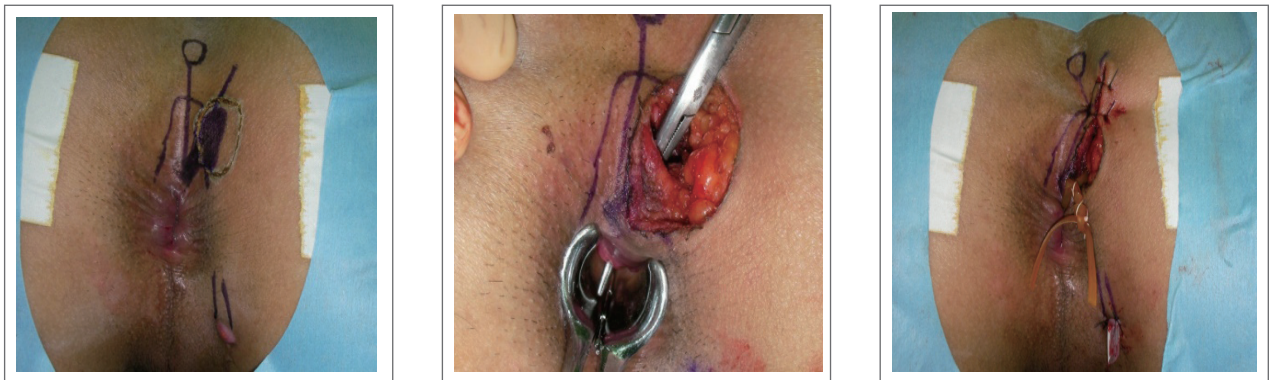(그림9. seton법)





또한 심부치루라는 새로운 해석에 따라서 변화된 수술적 치료법들도 소개되었는데, 일반적으로 특히 후방의 좌골직장과 치루는 (Modified) Hanley procedure나 여러가지 괄약근 보존수술 혹은 seton법들(원발구 혹은 이차구에서부터 시작해서 원발소로 술식을 진행한다는 공통점이 있다)을 사용해 왔으나 반면에 구리하라(浩幸)의 후방정중 접근법에 의한 수술은 항문후방의 피부를 절개하고 외괄약근을 부분절개한 다음 원발소에 직접 접근하여 제거하고 원발구와 일차누관을 처리하고, 이차누관은 경우에 따라서 처리한다. 카가와(加川)의 MRI navigating seton법은 마찬가지로 원발소에 직접적으로 접근하여 원발구까지 최단거리로 시튼(seton)을 시행하는 방법으로 두가지 모두 먼저 원발소로 직접 접근하여 원발소에서부터 처리하는 공통점이 있다. (그림10) 수술법에 대한 상세설명은 표4와 같다.

(그림10 . MRI navigating seton수술)



(표1.복잡치루의 종류)

일반적 치루	고위근간치루(Ⅱ Hc)
	좌골직장과치루(Ⅲ U, Ⅲ B)
	골반직장과치루(Ⅳ)
Crohn병, 당뇨 같은 내과적 질환에 의한 치루	
외상에 의한 치루	
괴사성근막염(Fournier 증후군)등	



(표2. Primary lesion에 대한 해석의 차이)

Deep postanal space (=Courtney's space)	Posterior Deep Space(PDS) by Dr. Kurihara	원발소 농양 by Dr. Kagawa
<ul style="list-style-type: none"> <li>일반적인 공간해석</li> <li>항문후방의 deep EAS의 외측에 위치</li> <li>Horse-shoe fistula 형성</li> </ul>	<ul style="list-style-type: none"> <li>항문후방의 deep EAS의 내측에 위치</li> <li>양측으로 high, low ischiorectal space와 연결</li> </ul>	<ul style="list-style-type: none"> <li>항문후방의 deep EAS의 내측에 위치</li> </ul>
<ul style="list-style-type: none"> <li>Post. Subsphincter space</li> <li>Sup. Post. Anal space</li> <li>Post. Anal space</li> <li>Subsphincter or retrosphincteric space</li> </ul>	<ul style="list-style-type: none"> <li>Thin, loose, connective tissur로 구성</li> <li>정상상태에서는 관찰되지 않고, 농양이 형성, 도달하면 cavity가 생김</li> </ul>	
Courtney's space에 대한 해석의 차이	<ul style="list-style-type: none"> <li>그 존재는 인정한다.</li> <li>드물게(2.8%), 후방 심부치루를 경유하지 않고, Courtney's space로 진행 - III Courtney로 구분</li> </ul>	존재하지 않는다.

(표3. 일반적 치료의 수술)

Sphincter-splitting Procedures	Sphincter-preserving procedures	seton
(Modified) Hanley procedure	Direct closure of I.O.	Cutting  Loose
	Transanal advancement flap repair	
	Muscle-filling procedure (Dr. Iwadare)	
	Extra-sphincteric lay-open (Dr. Takano)	
<b>원발구 혹은 이차구에서부터 시작하여 원발소로 술식이 진행됨</b>		

(표4. 새로운 수술적 접근법)

Kurihara (후방 정중 접근법)	Kagawa (MRI navigating seton 법)
<ol style="list-style-type: none"> <li>1) 항문후방의 피부절개(항문연~미골)</li> <li>2) 원발소가 노출될때까지 외괄약근을 절개</li> <li>3) 원발소의 외벽 및 육아조직 제거</li> <li>4) 일차누관(primary duct) 노출</li> <li>5) 내구 하방의 내괄약근의 절개</li> <li>6) 이차누관(secondary ducts)의 처리</li> </ol>	<ol style="list-style-type: none"> <li>1) 원발소에 직접적으로 도달</li> <li>2) 원발소 농양~원발구까지 최단거리, 최소 조직양으로 seton 시행 - 2주마다 3-4회 seton 조이기</li> <li>3) 어떤 치루라도 원발구로부터 원발소 농양까지의 짧고 단순한 치루로 변환한다.</li> <li>4) 모든 이차누관, 농양은 drainage만을 시행한다.</li> </ol>
<p>IIIH 1) PDS를 경유하여 고위 좌골직장와에 도달하는 것이 가장 침습이 적다. 2) 2차 누관의 전 절제 불가능</p>	
<p>IIIL 1) PDS 경유의 배농이 불충분한 경우 둔부 피부로부터 drainage 가능 2) 2차 누관의 전 절제 가능</p>	
<b>원발소(primary lesion)로 직접 접근하여 원발소로부터 술식이 시작됨</b>	



요약해보면, 복잡치루는 여자에서 발생한 전방, 측방치루이거나 고령의 환자, 괄약근이 약화되어 있는 환자에서는 술후 변실금등에 주의하여 가능한 괄약근을 보존하는데 노력하여야 할 것이며, 사용할 수 있는 여러가지 수술방법들에 대하여 잘 숙지하고 있으면 개개인의 환자의 상태에 따라서 적절한 치료방법을 선택하여 사용함으로써 수술후 환자의 만족도를 크게 향상시킬 수 있으리라 생각된다. 특히 괄약근 보존술식에 비해 낮은 재발율, 단기입원의 요구 등으로 변형 발전된 세톤법의 이용의 증가가 예상된다.

## 참고문헌

1. Corman ML, editor. Colon & Rectal Surgery. 5th ed. Philadelphia: Lippincott Williams & Wilkins: 2005.
2. Gordon, Nivatvong : Principles and practice of surgery for the colon, rectum, and anus, 2nd edition : 257-259
3. hiroyuki Kurihara . Dis Colon Rectum 2006; 49: S37-S44
4. 栗原浩幸ほか. 痔ろうの新分類—後方複雑痔ろうおよび低位近間痔ろうを明確化した痔ろう分類. 大腸肛門病会誌 2008;61:467-475.
5. 加川隆三郎ほか. MRIで解析した坐骨・骨盤直腸窩痔ろうの進展のルール. 日本大腸肛門病会誌
6. Iwadare J, Sumikishi Y, Okada M, et al. Treatment of fistula-in-ano and perianal abscess[in Japanese]. Gekashinryo 1986;28:400-6
7. Iwadare J, Sumikishi Y, Okada M, et al. Surgical operative techniques on fistula-in-ano[in Japanese]. Rinshogeka 1986;41:979-84
8. Schouten WR, Zimmerman DD, Briel JW. Transanal advancement flap repair of transsphincteric fistulas. Dis Colon Rectum 1999;42:1419-23.
9. Aguilar PS, Plasencia G, Hardy TG, Hartmann RF, Steward WR. Mucosal advancement in the treatment of anal fistula. Dis Colon Rectum 1985;28:496-501.
10. Iwadare J, Sumikoshi Y, Sahara SR. Muscle-filling procedure for transsphincteric fistulas. Dis Colon Rectum 1997;40(Suppl):S102-3.
11. Christensen A, Nilas L, Christiansen J. Treatment of transsphincteric anal fistula by the seton technique. Dis Colon Rectum 1986;29:454-5.

# Complex Anal Fistula

황도연

서울송도병원 외과



## 1. 치루 치료의 목적과 복잡치루의 정의

치루를 치료하는 목적은 원발병소의 염증과 동반된 상피화된 누관을 제거하면서 괄약근의 기능적 손상을 최소화하는 것이다. 이러한 목적을 가지고 수술을 진행할 때 복잡치루라는 용어는 수술 후 배변자제력에 문제가 발생할 위험성이 높은 치루를 지칭할 때 일반적으로 사용된다. 누관이 외괄약근의 30~50% 이상을 가로지르는 고위 괄약근관통형 치루나 괄약근상형 치루 및 괄약근외형 치루가 이 범주에 포함되겠으며 여성에서 전방에 위치한 치루, 다발성 누관을 보이는 경우나 재발한 치루, 이미 배변자제력에 장애가 있는 환자의 치루, 국소 방사선 치료를 받은 환자에서의 치루, 크론병에 병발한 치루 등이 포함될 수 있겠다.

## 2. 복잡치루의 수술방법

대개의 경우 단순치루의 수술은 누관절개술을 통하여 누관을 개방시켜 염증을 제거하는 것으로 항문관의 기능에 중대한 손실없이 충분하다고 알려져 있으나 복잡치루의 경우에 누관절개술은 괄약근 기능의 손상 염려 때문에 사용하기 어렵고 술후 괄약근 손상에 따른 배변자제력의 손실을 최소화하기 위해 많은 방법들이 역사적으로 개발되고 사용되어져 왔다. 전통적인 방법으로는 세톤을 이용한 수술법이나 점막피판전진법이 주로 사용되어져 왔고 비교적 최근에 fibrin glue나 fistula plug를 이용한 방법 및 LIFT 술식, 그리고 최근에는 VAAFT (Video-assisted anal fistula treatment)이 도입되었고, stem cell을 치루의 수술에 이용하려는 노력들도 계속되고 있다.

Abbas 등의 보고에 따르면 누관절개술과 점막피판전진법, 그리고 fistula plug를 이용한 수술을 시행받은 환자





들의 수술 후 성적을 비교하여 얻은 결론에서 이들 각각의 술식에 대한 차이보다는 치루의 형태가 복잡할수록, 환자가 고령일수록 배변실금의 발생가능성이 더 크다고 주장한 바 있다. 그러나 그들이 문헌에서 지적한 바와 같이 치루의 형태에 따라 수술방법이 선택됨에 따른 바이어스와 함께 점막피판전진법과 fistula plug의 예가 소수의 환자에서 시행되어 이러한 결론을 도출하는 데에는 무리가 있을 것으로 생각된다. 또한 누관의 염증을 제거한 후 fibrin glue 를 이용하여 누관을 폐쇄하는 방법은 초기에 발표되었던 것과는 달리 최근의 전향적인 연구에서 10% 대 까지의 낮은 성공율을 보고하고 있는 실정이며 생합성물질의 fistula plug를 사용한 수술법에도 저자에 따라 상당히 다양한 성공율을 보이고 있으며 현재까지의 경과를 볼 때 비용대비 효용성의 문제를 고려할 때 국내에 도입하여 사용하기에는 현실적으로 무리가 있어 보인다. LIFT술식이나 VAAFT 술식은 역시 괄약근의 손상을 최소화 한다는 점에 있어서는 상당한 장점이 있어 보이나 장기 추적관찰의 결과가 요구되는 사항으로서 수술 재발을 줄이기 위한 노력들이 병행될 필요가 있어 보인다.

2012년 1월부터 12월까지 본 저자에게 괄약근관통형 이상의 복잡치루로서 수술을 시행받은 환자는 총 89명이었고 이 중 괄약근관통형이 56명, 괄약근상형이 31명, 괄약근외형이 2명이었다. 89명 중 7명에서 크론병이 동반되었고 1명은 궤양성대장염이 동반되었다. 이들을 제외한 81명의 환자들에게 시행되었던 수술방법으로는 ALMC(anal duct ligation with muscle closure) 21예, 변형헨리술식 14예, 세튼법 19예, 괄약근봉합술 7예 등이 있었고 그 외에는 여러 수술방법을 같이 병행하여 수술하였다.

### 3. 복잡치루의 수술에 있어 주의할 점

#### 1) 치루의 형태 파악 및 진단과정

무엇보다도 수술 후 배변자제력의 손상을 최소화하고 재발도 가능한 줄이면서 치루를 치료하기 위해서는 상기의 여러 괄약근보존술식에 대해 잘 이해하고 익숙하게 술식을 적용할 수 있도록 잘 훈련되어야 할 필요가 있겠으나 진단의 중요성을 간과하지 말아야 할 것이다. 실제 타원에서 치루 수술을 시행받은 후에 재발되어 본원에 내원한 환자들을 수술하는 과정에서 원발구의 위치나 치루의 형태 파악의 오류로 인해 문제가 해결되지 않은 예를 많이 보게 된다. 치루 환자를 접하면서 항문에 대한 시진부터 수지검사를 통한 촉진, 경항문초음파, MR fistulogram, 항문내압검사 및 필요에 따라 대장내시경 등의 모든 검사를 통해 치루의 원발구에서부터 이차구까지의 모든 경로가 머리 속에서 입체적으로 그려져야 하며 치루의 형태를 확실하게 파악하고 수술에 들어가는 것이 중요하다. 원발구의 위치가 애매한 경우 Goodsall법칙을 고려하며 진찰하는 것도 필요하겠으나 검사자의 손을 바꾸어 진찰해 보는 것도 상당한 도움이 된다.



## 2) 수술 중 고려할 사항

괄약근을 보존하려는 노력을 할수록 재발의 가능성이 있고 재발의 가능성을 최소화하고자 할 때는 괄약근의 손상이 필요한 경우들을 많이 본다. 치루의 종류에 관계없이 매번 수술할 때마다 해당 환자의 치루에 대해 괄약근을 최대한 어느 정도까지 보존할 수 있을지, 그리고 괄약근을 보존시킬 수 없다면 최대 어느 정도까지 손상시킬 수 있을지에 대한 판단을 매번 시도해 보는 것이 좋다. 복잡치루를 만났을 때 부득이하게 괄약근을 손상시켜야만 하는 상황에서 보다 빠르고 효율적인 판단을 할 수 있을 것이다.

또한 가능한 미세조작을 통해 괄약근의 손상을 최소화하는 것이 좋겠다. 이차구로부터 누관을 coring out하여 제거해 나갈 때나 원발구로부터 원발소를 제거할 때도 가능한 괄약근에 손상을 최소화하려는 노력들이 필요하며 확대경이나 현미경을 통한 수술도 필요한 이유이다.

수술시 원발구를 찾고자 할 때 잘못된 probing으로 재발하는 경우들을 자주 본다. 가능한 probing보다는 원발구로부터 hook을 사용하는 것이 좋을 듯하다.

## 3) 수술 후의 경과

복잡치루에 있어 괄약근 보존술식은 본원의 통계에 따르면 약 85% 정도의 성공율을 보이고 있어 15% 정도는 수술의 실패로 재수술이 필요하게 된다. 괄약근을 보존하지 못하는 경우에는 괄약근의 절단을 시간차를 두어 천천히 진행하는 것이 필요하기 때문에 수개월에 걸쳐 여러번 수술하는 치료과정이 필요할 수 있다. 이에 대하여 환자에게 친절하고 자세한 설명을 해두어야 하며 환자와의 관계 형성이 무엇보다 중요하다. 환자가 지치지 않도록, 힘들어하지 않도록 최대한 배려하려는 자세가 필요하다.

모든 치루의 치료에 적합한 수술방법이란 따로 정해져 있지 않고 대개 외과 의사의 경험과 판단에 의해 결정되게 된다. 따라서 외과 의사가 다양한 수술방법에 대한 경험을 더 많이 축적하도록 노력할 필요가 있으며 수술방법을 결정할 때 괄약근이 손상되는 범위와 술후 완치율, 기능의 손상 정도를 고려하여야 한다.



## 참고문헌


1. Abbas MA, Jackson CH, Haigh PI. Predictors of outcome for anal fistula surgery. *Arch Surg*. 2011;146(9): 1011-1016
2. Whiteford MH, Kilkenny J, Hyman N, Buie DW, Cohen J, Orsay C, et al. Practice parameters for the treatment of perianal abscess and fistula-in-ano (revised). *Dis Colon Rectum* 2005;48 (7):1337 · 1342
3. Damin DC, Rosito MA, Contu PC, Tarta C. Fibrin glue in the management of complex anal fistula. *Arq Gastroenterol* 2009;46(4):300-303
4. Portilla F. Gore Bio-A(®) fistula plug for complex anal fistula: the results should be interpreted cautiously. *Colorectal Dis* 2013;15(5):628-629
5. Leng QQ, Jin HY. Anal fistula plug vs mucosa advancement flap in complex fistula-in-ano: a meta-analysis. *World J Gastrointest Surg* 2012;4(11):256-261
6. Jarrar A, Church J. Advancement flap repair: a good option for complex anorectal fistulas. *Dis Colon Rectum* 2011;54(12):1537-1541



## Complex Anal Fistula : Advancement Flap Technique (전진 피판법)

송 기 호

대항병원



치루는 육아조직으로 된 섬유성 관으로 항문관이나 직장에 내공이 있고, 항문 주위 피부에 1개 또는 그 이상의 외공을 가진다. 내공이나 외공이 없이 한쪽 끝만 열린 누관은 동 또는 맹루라고 하고 이것도 치루에 포함된다. 치루는 누관의 진행 경로와 괄약근과의 관계에 따라 분류한 Parks 분류법이 일반적으로 사용되는데 괄약근간형, 괄약근관통형, 괄약근상형, 괄약근외형으로 분류할 수 있겠다.

치루의 유일한 치료법은 수술이며, 치료의 원칙은 괄약근간면에 있는 1차병소를 제거하고, 1차 또는 2차 누관을 처리해주는 것으로서 이 때 괄약근의 기능 손실을 최소화하는 것이 필요하다. 단순 치루로 일컬어지는 괄약근간형, 저위괄약근관통형 치루의 경우 치루절개술을 통해 낮은 재발률과 항문 기능 유지를 기대해볼 수 있다. 따라서 치루의 대다수를 차지하는 이러한 단순 치루의 경우 치루절개술이 일차적인 치료법이라고 해도 크게 무리는 없을 것이다.

복잡 치루는 그 정의가 명확하게 규정되어 있지 않으나 단순 치루에 비해 상대적으로 수술적 치료시 1차 병소 제거 및 누관의 처리가 용이하지 않거나 치루절개술을 시행할 경우 심각한 항문 기능의 손실이 예상되는 치루로 분류할 수 있을 것이다. Kodner 등은 복잡 치루의 대표적인 예로 항문 괄약근의 30-50% 이상을 포함하는 고위 치루, 여성의 전방 치루, 다발성 치루, 재발성 치루, 변실금을 호소하는 환자의 치루, 크론병에 의한 치루 등을 기술하였다. 이러한 복잡 치루의 경우 세톤법, 전진 피판법, 근육 충전술 등의 술식들이 치루의 상태나 외과의의 선호도에 따라 다양하게 쓰이고 있다.

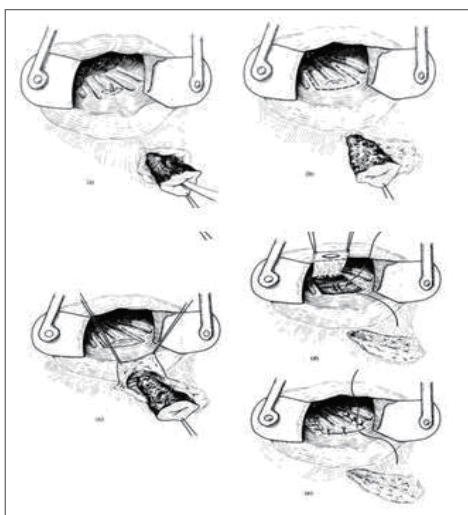
최근 들어 변을 참는 힘이 약하거나 변 지림, 가스 조절 장애 등도 변실금의 중요한 증상으로 받아들여지면서 치루 치료시 괄약근 보존에 대한 중요성이 강조되고 있다. 1990년대 들어서 괄약근 보존술식으로 fibrin glue, anal fistula plug를 이용한 새로운 술식이 소개되었고, 시술의 단순성과 낮은 수술 관련 합병증으로 각광을 받았지만 높은 재발률이 보고되면서 현재는 극히 제한적으로 사용되고 있다. 최근에는 LIFT 술식과 줄기세포를 이용한 치료법이 소개되고 있으나 장기 성적 및 기존 술식과의 비교 연구를 통한 객관적인 분석이 부족하거나, 비용적인 문제를 안고 있다. 따라서 쉽게 단언할 수 없겠지만, 현재까지 복잡 치루의 수술적 치료 방법을 결정함에 있어서 괄약근 보존 술식으로는 전진 피판법을 일차적으로 고려해봐야 할 것이다.



전진 피판법은 Noble이 직장질루 치료에 처음으로 기술하였고, 치루에서는 Elting이 처음 시행하였다. 외공에서 내공 쪽으로 누관을 절제, curettage 또는 coring out 시키고 항문관내에서는 일차 병소를 제거하고 봉합하고 전진 피판을 만들어 다시 내공부위를 이중 폐쇄하는 방법이다. (Fig. 1.) 수기상의 유의점은 첫째, 충분한 혈류공급을 위하여 전진 피판의 기시부가 끝부분보다 적어도 두 배 이상 넓어야 하며, 둘째, 전진 피판의 두께는 점막, 점막하조직, 내괄약근의 일부를 포함하는 것이 좋고, 셋째, 내공의 근육봉합선과 전진 피판의 점막 봉합선이 서로 다른 높이에 위치하게 하는 것이 중요하다. 전진 피판법은 직장 점막 피판을 이용하는 방법이 대표적으로 소개되어 지고 있지만, 직장점막에 병변이 있거나, 이전 수술에 의한 섬유화로 건강한 점막 피판을 얻을 수 없는 경우 항문피부 피판을 이용하여 덮어주는 변형된 전진 피판법도 좋은 성적으로 보고되었다. (Fig. 2.) 이 경우 술식이 비교적 간단하고, island flap과 비교할 때 항문 부위 상처가 적어 술후 반흔이나 기형이 적다는 강점이 있다. 최근에 Jarrar 등은 기존 혀 모양의 피판(tongue-shaped flap)이 원위부로의 혈류 공급이 원활하지 못할 수 있다는 단점을 극복하기 위해 내공위치에서 수평적 절개를 한 후 근위부에 직장점막 및 내괄약근 일부의 피판을, 원위부에 항문피부 피판을 모두 만들어 내공을 폐쇄하는 방법을 소개하였다. (Fig. 3.) 이러한 다양한 형태의 전진 피판법 술식이 소개되고 있지만, 치루절개술이나 세톤법 등과 비교할 때 술식이 어렵고, 높은 재발률이 보고되는 경우도 적지 않다(7-50%). 또한 괄약근 보존 술식임에도 불구하고 최근 변실금의 범위와 관심도가 커지면서 상당한 빈도(0-43%)의 변실금이 보고되고 있는 것도 사실이다. 이것은 점막 피판을 만들 때 생기는 부분적인 괄약근 손상과 견인기로 무리하게 항문을 확장하게 되는 것이 기술적인 원인으로 생각된다.

복잡 치루의 치료에 있어서 앞으로도 새로운 술식들이 소개되겠지만, 적절한 술식을 결정해야 하는 대장항문 외과의의 고민은 당분간 없어지지 않을 것이다. 그러한 고민이 재발률과 항문기능 손실을 최소화할 수 있는 술식 선택의 시작임은 분명하다. 또한 치루의 원인, 원발소 병변의 확인과 누관 주행에 대한 정확한 파악이 선행되어야 재발률을 줄일 수 있고, 불필요한 술식을 예방할 수 있을 것이다.

**Fig.1. Endorectal advancement flap**  
(Keighley & Williams. Surgery of the anus, rectum & colon. 3<sup>rd</sup> ed.)



**Fig. 2 Anocutaneous advancement flap**  
(Jun SH, Choi GS. Br J Surg. 1999)

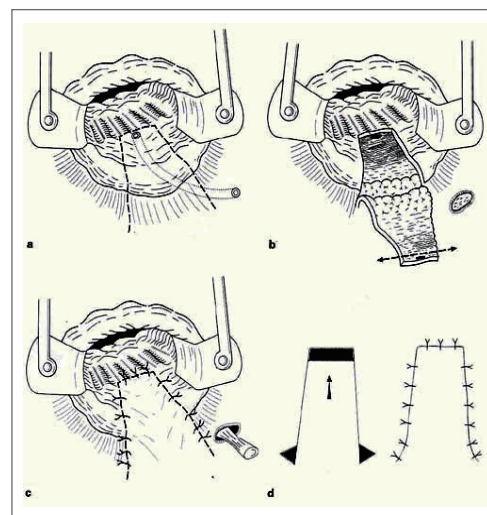
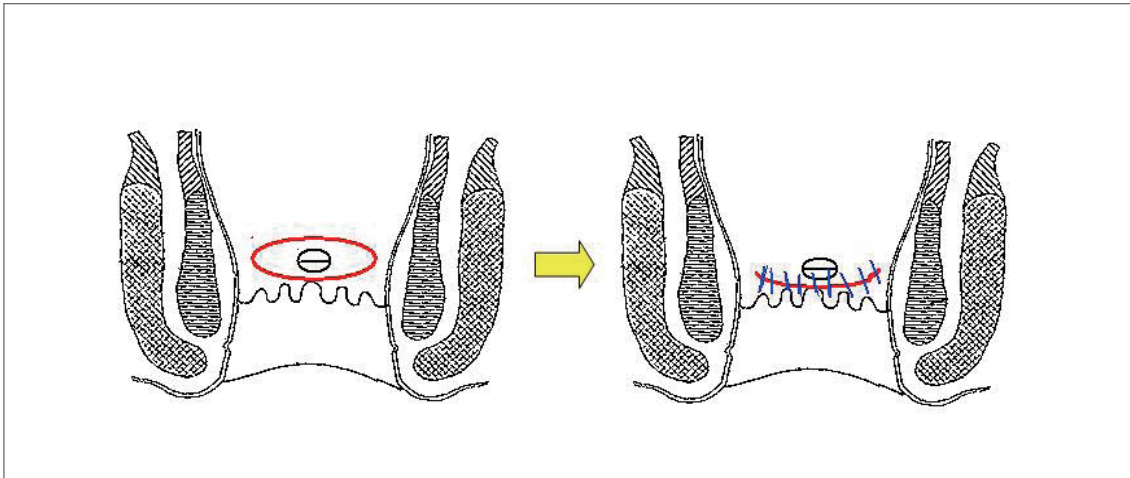


Fig. 3 Short horizontal flap (A. Jarrar, James Chruuch. DCR 2011)



## 참고문헌

1. 박재갑 편저. 대장항문학. 서울: 일조각 제3판.
2. Kodner IJ, Mazor A, Shemesh EI, Fry RD, Fleshman JW, Birnbaum EH. Endorectal advancement flap repair of rectovaginal and other complicated anorectal fistulas. *Surgery*. 1993;114:682-689.
3. Sung-Hwan Hwang, Mi-Ji Bang. Surgery for a Complex Anal Fistula. *Journal of Korean Soc Coloproctol*. 2008;24:77-82
4. Loungnarath R, Dietz DW, Mutch MG, Birnbaum EH, Kodner IJ, Fleshman JW. Fibrin glue treatment of complex anal fistulas has low success rate. *Dis Colon Rectum*. 2004;47:432-436.
5. Corman M, Abcarian H, Bailey HR, Bimbaum EH, Champagne BJ, Ellis CN, et al. Consensus statement on the use of the bioprosthetic plug for anal fistulas. *Colorectal Dis*. 2008;10:17-22.
6. Ellis CN, Rostas JW, Greiner FG. Long-Term Outcomes with the Use of Bioprosthetic Plugs for the Management of Complex Anal Fistulas. *Dis Colon Rectum*. 2010;53:798-802.
7. Rojanasakul A, Pattanaarun J, Sahakitrungruang C, Tantiplachiva K. Total anal sphincter saving technique for fistula-in-ano: the ligation of intersphincteric fistula tract. *J Med Assoc Thai*. 2007;90:581-585.
8. Bleier JI, Moloo H, Goldberg SM. Ligation of the Intersphincteric Fistula Tract: An Effective New Technique for Complex Fistulas. *Dis Colon Rectum*. 2010;53:43-36.
9. Garcia-Olmo D, Herreros D, Pascual I, Pascual JA, Del-Valle E, Zorrilla J, et al. Expanded Adipose-Derived Stem Cells



- for the Treatment of Complex Perianal Fistula: a Phase II Clinical Trial. *Dis Colon Rectum*. 2009;52:79-86.
10. Soo Han Jun. Surgical Treatment of Anal Fistula. *Journal of Korean Soc Coloproctol*. 2002;18:141-146
  11. Keighley & Williams. *Surgery of the anus, rectum & colon*. 3rd ed.
  12. Jun SH, Choi GS. Anocutaneous advancement flap closure of high anal fistulas. *Br J Surg* 1999;86:490-92
  13. Awad Jarrar, James Church. Advancement Flap Repair: A Good Option for Complex Anorectal Fistulas. *Dis Colon Rectum* 2011;54:1537-1541

## Rectocele : 직장류 수술 영상

박 덕 훈

서울송도병원



본 영상 연제는 수술의 기술적 테크닉이 핵심이므로 테크닉에 국한하여 연제 발표를 하고자한다.

### 1. 직장류 치료에 필요한 골반장기탈출의 이해

해부학적 구조를 이해하면 골반장기탈출의 이해를 높일 수 있다. 구조적인 결손과 근육자체의 이상 및 상부신경성 이상으로 설명되고 있다.

- 1) levator ani 와 coccygeus근육은 pelvic diaphragm을 형성하며, pubococcygeus 와 iliococcygeus근육이 내측에서 외측으로 위치하고 있다.
- 2) levator plate는 상기 두 근육이 후방에서 융합되어 sacrococcygeal 골에 붙게되며, levator plate위에 직장, vagina 상부2/3이 놓여있게된다.
- 3) Arcus tendineus levator ani (ATLA), Arcus tendineus fasciae pelvis (ATFP) 은 ischial spine에서 pubis에 연결되는 white fascial bands 구조물로서 lateral support를 담당하고 있다.
- 4) Anterior vaginal wall defect 결손부 위치에 따라서 central, lateral, 및 combined형태로써 cystocele을 발생시킨다.
- 5) 골반장기탈출은 일반적으로 vagina wall중심으로 해부학적 분류를 한다. 그러므로 장기 탈출 위치와 결손 부위에 따라서 구조적인 병인론을 나누고 치료하게 된다.
- 6) 골반저근육의 위축- myogenic 혹은 neurogenic muscle atrophy의 개념도 이해해야 한다.



## 2. 저자의 경질식 직장류 수술의 기법

- 1) 환자를 쇠석위로 한다
- 2) 회음부 및 질부위를 소독하고 소독포를 덮는다
- 3) 질후벽과 회음부에 희석된 에피네프린 용액을 침윤시킨다
- 4) 질상피를 봉합한 상피를 처녀막 고리 바로 바깥에서 가로 방식으로 절개한다. 이 절개를 질 소매까지 머리쪽으로 또는 결손이 노출될 때까지 연장한다
- 5) 아래에 위치한 직장 질 근막을, 외측으로 항문올림근과 폐쇄 근막으로의 외측 근막성 부착까지, 기저 조직으로부터 예리하게 박리한다
- 6) 앞쪽으로 직장질 근막을 치골자궁경부 근막에 봉합하여 부착하거나 항문거근에 부착하여 침부 지지를 재확립한다.
- 7) 회음체의 손상을 육안적으로 정확히 확인한다. 다양한 형태의 파열 유형을 인지함으로써 직장질벽을 구성하는 구조물을 원상태로의 복원이 가능하기 때문이다.
- 8) 외측 파열은 질방결손 교정술에서 앞서 기술된 것과 유사한 방식으로, 근막을 외측 골반 측벽에 재부착함으로써 교정할 수 있다.
- 8) 질후벽의 직장질중격 결손부위와 전측방 직장근육을 병합 봉합한다.  
중양부위의 직장주위근막을 봉합한다
- 9) 늘어나 있는 질후벽 상피의 남은부분을 잘라낸다
- 10) 결손된 직장질중격 구조물과 회음체를중측 혹은 횡측으로 봉합시켜서 끌어당겨 중양부위로 봉합한다
- 11) 질후벽의 상피를 봉합한다
- 12) 롤거즈를 질부위에 패킹한다

## 3. 결 론

골반저 질환은 골반의 구조적인 원인, 기능적 원인 및 신경이상 등으로 연령이 증가될수록 발생률이 증가될 질환이므로 연관 전문가들의 협동 진료가 치료의 시작이 되어야 함은 당연한 결론이다. 대장항문외과의에 친숙한 후질벽탈출증의 많은 빈도는 직장류이다. 다양한 수술 접근법과 이에 따른 장 단점을 숙지해서 적절한 술식이 선택되어야 함은 당연하다.

경질적 접근 수술의 단점은 성교 곤란증, 수술시 출혈 증가 및 수술 시간 증가를 나타내고 있다. 장점은 주관적, 객관적인 증상 소실율이 월등하고 동반된 다발성 골반 장기 탈출증인 골반저 질환들을 동시에 수술할 수 있다



는 점을 들 수 있다. 이물질 사용이 없으므로 육아조직으로 인한 합병증의 발생을 원천봉쇄 할 수 있다는 점도 고려 할 만하다. 그러므로 수술 시 정확하게 해부학 적 박리판을 찾아서 박리하고 불필요하게 넓고 깊게 봉합하지 않는다면 성교 곤란증, 출혈을 예방 할 수 있을 것이다.

## 참고문헌

1. Beck RP, McCormick S, Nordstrom L. A 25-year experience with 519 anterior colporrhaphy procedures. *Obstetrics and Gynecology* 1991;78(6):1011-8
2. Brubaker L, Bump R, Jacquetin B, Schuessler B, Weidner A, Zimmern P, et al. Pelvic organ prolapse. *Incontinence: 2nd International Consultation on Incontinence. 2nd Edition. Plymouth: Health Publication Ltd, 2002:243-65*
3. MacLennan AH, Taylor AW, Wilson DH, Wilson D. The prevalence of pelvic floor disorders and their relationship to gender, age, parity and mode of delivery. *British Journal Obstetrics and Gynaecology* 2000;107(12):1460-70.
4. Kahn MA, Stanton SL, Kumar D, Fox SD. Posterior colporrhaphy is superior to the transanal repair for treatment of posterior vaginal wall prolapse. *Neurourology & Urodynamics* 1999;18(4):329-30
5. Nieminen K, Hiltunen K, Laitinen J, Oksala J, Heinonen P. Transanal or vaginal approach to rectocele repair: a prospective, randomized pilot study. *Diseases of the Colon & Rectum* 2004;47(10):1636-42
6. Sand PK, Koduri S, Lobel RW, Winkler HA, Tomezsko J, Culligan PJ, et al. Prospective randomized trial of polyglactin 910 mesh to prevent recurrence of cystoceles and rectoceles. *American Journal of Obstetrics & Gynecology* 2001;184(7):1357-64



# Rectocele

정 춘 식

한솔병원



직장류는 직장전벽과 질 후벽이 질 쪽으로 튀어나오는 것 혹은 이탈하는 것으로 정의한다. 일부에서는 병태생리적 측면, 즉 직장질 중격(rectovaginal septum) 결손을 포함하는 확장된 정의를 사용하기도 한다.

## 병태생리

직장류의 발생기전이 명확하게 이해되지는 않았지만 직장과 질 사이에 위치한 지지근막의 결손이나 손상이 중요한 원인인 것 같다. 그러나 근막이 단독으로 존재하는 것이 아니라 골반장기들을 둘러싸고 있는 좀더 융합된 형태의 결합조직 덩어리(endopelvic fascia)의 한 부분으로 존재하므로, 그들의 유동성과 지지 기능에 직접적으로 연관되어 있다는 점이다. 증상이 있는 직장류가 단독으로 나타나는 경우는 드물며, 광범위한 골반장기 지지 체계 문제의 일부분으로서 다양한 정도의 방광류(cystocele), 장류(enterocele), 회음부 하강 그리고 직장중첩증과 동반되어 나타난다. 따라서 직장류의 주된 위험인자들이 골반장기 탈출증(pelvic organs prolapse)의 원인이 된다. 직장류는 분만력과 상관없이 발생할 수 있지만 분만력이 있는 여성들이 가장 많이 영향을 받는 군으로 생각된다. 또한 나이가 직장류의 발생과 연관되며, 이는 단일 위험인자이기보다는 나이와 연관되어 나타날 수 있는 결합조직의 퇴화, 폐경후 저에스테로겐증, 그리고 기질성 질환의 발생이 서로 복잡하게 상호작용을 한 결과이다.

## 증상 및 검사

환자들의 증상은 부인과적 증상과 장애 관련된 증상이 다양하게 혼합되어 나타난다. 변비, 폐쇄성 배변장애, 잔변감, 변실금, 배변후 문거나 소양증, 성교통, 골반 압박감 및 손으로 만져지는 튀어나오는 덩어리등이다. 하지만 증상을 동반한 직장류는 좀 더 광범위한 골반저 기능장애의 일부분이라는 점에서 이러한 증상들의 극히 일부 분만이 직장류에 직접 연관된 증상이다.





검사는 좌측와위서 환자에게 힘주기를 해서 튀어나오는 것을 확인하거나 회음부 하강을 관찰할 수 있다. 또한 배변조영술을 통해 직장류의 크기를 측정할 수 있는데, 직장의 전벽에 평행한 선을 기준으로 하여 이 기준선을 넘어 돌출된 정도가 직장류의 크기이다. 그 외 MRI defecography나 Dynamic perineal ultrasound등을 이용하기도 한다.

## 치료

섬유소를 섭취하게 하여 변비를 해결해주는 것이 좋으며, 바이오피드백 치료의 효과에 대해서는 논란이 있으나 출구장애 변비에서 항문거근증이 동반되어 있다면 수술전 먼저 시도해볼 수 있다. 수술적 치료는 항문을 통과거나, 질을 통해서, 혹은 회음부를 통해 수술을 할 수 있다. 또한 자동문합기를 이용한 경항문 직장절제술(STARR)이나 복강경을 이용한 복부접근법이 보고되고 있다.

### 1. 경항문 봉합 교정술(Transanal sutured repair)

수술은 잭나이프 자세에서 직장류를 덮고 있는 직장점막절제술(mucosectomy)후 직장 전벽을 주름봉축술(plication)을시행하는 것이다. 수술후 심각한 합병증은 드물지만 직장질루가 발생할 수 있으므로 주의해야 한다.

### 2. 경질 교정술(Transvaginal repair)

부인과 의사들이 많이 이용하는 방법으로 1)직장질 중격 결손부위의 주름수술(plication)과 후방질교정술(posterior colporrhy), 2)직장질 중격 결손부위 복원 교정술, 3)인공삽입물을 이용한 직장질 중격 보강등이 있으며, 1)을 가장 많이 이용하고 있다.

### 3. 경회음부 교정술(Transperineal repair)

회음부 절개를 통해 인공막을 삽입하는 방법으로 성교통의 합병증을 줄일 수 있으나 상처감염, 혈종, 그리고 인공막 감염과 같은 창상 이환율을 고려해야 한다.

### 4. 복부를 통한 교정술(Transabdominal repair)

복강경하 직장질 중격을 골반저까지 박리한 후 인공막을 이용하여 직장전벽을 강화시키는 것이다. 하지만 이런 수술은 다른 탈출증이 동반된 경우 그 탈출증을 수술하기 위한 접근시 함께 하는 것이 바람직하겠다.

### 5. 자동문합기를 이용한 경항문 직장절제술(Stapled transanal resection of the rectum, STARR)

원형 혹은 곡선 형태의 자동문합기를 이용하여 직장의 불필요한 부위를 항문을 통해 절제하는 것으로 주된 적응증은 출구장애 변비를 초래하는 심한 직장중첩증이다.




## 참고문헌

1. Recharadson AC. The rectovaginal septum revisited: its relationship to rectocele and its importance in rectocele repair. *Am J Obstet Gynecol* 1999;180:815-23
2. Schaffer JI, Wai CY, Boreham MK. Etiology of pelvic organ prolapse. *Clin Obstet Gynecol*. 2005;48:639-47
3. Hendrix SL, Clark A, Nygaard I, Aragaki A, Barnabei V, McTiernan A. Pelvic organ prolapse in the Women's Health Initiative: gravity and gravidity. *Am J Obstet Gynecol* 2002;186:1160-6
4. Shorvon PJ, McHugh S, Diamant NE, Somers S, Stevenson GW. Defecography in normal volunteers: results and implications. *Gut* 1989;30:1737-49
5. D'Hoore A, Vanbeckevoort D, Penninckx F. Clinical, physiological and radiological assessment of rectovaginal septum reinforcement with mesh for complex rectocele. *Br J Surg* 2008;95:1264-72
6. Beer-Gabel M, Teshler M, Schechtman E, Zbar AP. Dynamic transperineal ultrasound vs. defecography in patients with evacuatory difficulty: a pilot study. *Int J Colorectal Dis* 2004;19:60-7
7. Mellgren A, Lopez A, Schultz I, Anzen B. Rectocele is associated with paradoxical anal sphincter reaction. *Int J Colorectal Dis* 1998;13:13-6
8. Chiarioni G, Whitehead WE, Pezza V, Morelli A, Bassotti G. Biofeedback is superior to laxatives for normal transit constipation due to pelvic floor dyssynergia. *Gastroenterology* 2006;130:657-64
9. Tjandra JJ, Ooi BS, Tang CL, Dwyer P, Carey M. Transanal repair of rectocele corrects obstructed defecation if it is not associated with anismus. *Dis Colon Rectum* 1999;42:1544-50
10. Comparison of long-term clinical outcomes according to the change in the rectocele depth between transanal and transvaginal repairs for a symptomatic rectocele. Chung CS, Yu SH, Lee JE, Lee DK. *J Korean Soc Coloproctol* 2012;28:140-4
11. Leventoglu S, Menten BB, Akin M, Karen M, Karamercan A, Oguz M. Transperineal rectocele repair with polyglycolic acid mesh: a case series. *Dis Colon Rectum* 2007;50:2085-92
12. Thornton MJ, Lam A, King DW. Laparoscopic or transanal repair of rectocele? A retrospective matched cohort study. *Dis Colon Rectum* 2005;48:792-8
13. D'Hoore A, Cadoni R, Penninckx F. Long-term outcome of laparoscopic ventral rectopexy for total rectal prolapse. *Br J Surg* 2004;91:1500-5

## Rectocele : Modified Transanal Repair of Rectocele - Using the Single Circular Stapler

황 정 환

전주향병원



### 서 론

직장류는 직장-질벽의 약화로 인해 전방 직장에 가해지는 압력을 잡아주지 못하고 질내강으로 주머니처럼 돌출되는 현상이다. 여성에게서 흔한 질환으로 이로 인해 회음부나 질쪽에 가해지는 압력에 의한 불편감, 출구 폐쇄성 배변장애나 변비 혹은 불완전 배변으로 인한 질내 손가락삽입에 의한 배변활동 및 배변 후 일정시간 경과 후 다시 배변을 보기도 하는 등 실제 직장류를 가진 환자에서 불편감은 다양하지만 본인의 불편감을 드러내지 않고 오랜 동안 참고 지내는 경우가 많다. 대장 항문과를 방문하는 환자들의 경우 변비나 혹은 치핵이나 점막탈출과 같은 항문질환으로 진료를 받는 환자의 문진 청취시나 항문수지 검사상 발견되는 경우가 많고, 실제로 배변장애를 호소하는 환자에서 배변조영술을 시행하는 경우 흔히 발견 되기도 한다. 직장류의 교정법은 여러가지 방법들이 다양한 접근법으로 소개 되어져 왔다. 본 저자들은 경항문 접근법을 이용한 방법을 적용하고 있으며 직장류 환자의 대부분은 직장점막탈출, 치핵 등을 동반하는 경우가 많아 원형자동문합기를 보조적으로 이용하여 동반 질환을 교정한 후 직장류 교정술을 동시에 해주고 있다.

### 본 론

수술 전 평가로는 배변조영술을 통해 환자에게 직접적이고 시각적인 이해를 돕고 수술의 필요성과 방법등을 설명해 준다. 수술 전 혈액 및 생화학검사를 시행하고, 가급적이면 S결장경 검사나 대장내시경을 통해 수술 전 배변활동에 이상을 초래할 수 있는 직장이나 대장의 종양이나 궤양성 직장염과 같은 염증성 장질환을 배제한다. 수술 전날 피코라이트 1포와 비사코딜 2알을 투약하여 장정결을 돕는다. 수술당일과 수술후 첫날엔 예방적 항생제



를 정맥주사한다. 수술은 척추 마취하에 이루어 지고, 잭나이프 자세를 유지하며 수술을 하게 된다. 먼저 치핵이나 직장점막탈출이 동반된 경우 특별히 항문이 좁지 않다면 가급적이면 큰 원형자동문합기를(CPH 34; chex) 선택하여 치핵과 여분의 직장점막을 제거한다. 직장류의 경계를 확인하고 측방 및 첨부(apex)를 전기소작기나 결찰 등으로 표시를 한다. 이후 1:100,000 에피네프린이 섞인 식염수나 1% 리도카인을 직장류의 하부 1/3부위(distal)에 점막하 주입 및 마사지 후 전기소작기를 이용하여 점막부위를 절개하듯 제거후에 11시 방향 측방에서부터 크게 떠서 가운데 부위와 함께 다시 1시 방향으로 나와 결찰 후 이후 결속-연속봉합으로 당기면서 주름을 만들어 결속한다(continuous interlocking plication). 이후 점막하 주입 후 위와 동일한 방법으로 순차적으로 근위부인 첨부까지 당겨져 내려오면서 봉합을 마친다. 이후 다시 첨부에서 단속 봉합을 하며 내려와 원위부인 원형자동문합기의 문합선까지에서 마친다.

이 방법의 특징은 하부 직장류(low type)의 경우 원형자동문합기의 사용 후 직장류의 크기(volume)가 많이 줄어들기 때문에 간단한 점막하주입 후 전기소작기로 점막부위를 소작 후 주름봉합(placation)만으로도 충분히 직장류 교정이 이루어 질 수 있으며, 또한 고위직장류(high type)의 경우에선 원위부 부터 순차적으로 잡아당겨지면서(traction) 교정을 하기 때문에 출혈이나 깊이 등에서 수술적인 불편감이 덜하다는 장점이 있다. 또한 1:10,000 에피네프린 1% 리도케인용액의 점막하 주입은 수술 중 출혈을 줄여 주며, 척추 마취 후에도 불완전한 visceral pain의 불편감을 경감시킬 수 있다.

## 결 론

본 저자들의 수술 방법은 전통적으로 소개된 경항문 혹은 질 접근법에서와 같이 직장질근막(rectovaginal fascia)을 직접 노출시켜 교정하는 방법이 아니므로 다소 생소할 수 있을 지 모르나 직장질근막을 노출시키는 과정의 어려움과 다시 점막층을 덮어주어야 하므로 기술적으로 시간과 노력이 필요할 것으로 생각되어 경험이 많지 않은 항문과 의사나 수술방법의 습득이 용이치 않은 경우에 시도해 볼 수 있으리라 생각되어 진다. 또한 대부분의 여성 직장류 환자들은 잦은 힘주기와 배변습관의 변화로 치핵이나 점막탈출을 동반한 경우가 있으므로 원형자동문합기의 적용도 수술 방법과 시간을 향상시키는 도움이 되리라 여겨진다. 또한 최근에는 STARR 이외에 단일 원형자동문합기만을 이용하여 직장점막탈출과 직장류를 동시교정(TRREMS; transanal repair of rectocele and rectal mucosectomy with single circular stapler)하여 만족할 만한 결과로 보고된 논문도 있어 앞으로 원형자동문합기를 이용한 직장류 교정술의 방법의 고안이나 연구도 필요할 것으로 사료된다.



## 참고문헌

1. Beck, D. E. and N. L. Allen "Rectocele." *Clin Colon Rectal Surg* 23(2): 90-8.
2. Cruz, J. V., F. S. Regadas, et al. "TRREMS procedure (transanal repair of rectocele and rectal mucosectomy with one circular stapler): a prospective multicenter trial." *Arq Gastroenterol* 48(1): 3-7.
3. Leal, V. M., F. S. Regadas, et al. "Clinical and functional evaluation of patients with rectocele and mucosal prolapse treated with transanal repair of rectocele and rectal mucosectomy with a single circular stapler (TRREMS)." *Tech Coloproctol* 14(4): 329-35.
4. Zhang, B., J. H. Ding, et al. "Stapled transanal rectal resection for obstructed defecation syndrome associated with rectocele and rectal intussusception." *World J Gastroenterol* 16(20): 2542-8.

## Parastomal Hernia (장루주위 탈장)

유 승 범

서울의대



장루주위 탈장은 장루 조성술 후 발생하는 일종의 복부 절개 탈장으로, 발생빈도는 약 30% 정도로 알려져 있다. 회장루 보다는 결장루에서 더 많이 발생하는 것으로 알려져 있고, 루프 형태의 장루 보다는 말단 장루에서 더 흔한 것으로 되어 있다. 대개의 경우 장루 조성술 시행 후 초기 2-3년 안에 발생하게 되지만, 20년 후에도 발생할 수 있다는 보고도 있다. 증상은 가벼운 불편감에서부터 장관의 감돈 및 폐색, 교액, 천공 등 생명을 위협하는 중증의 합병증을 보일 수도 있다. 신체적 증상뿐만 아니라 정신적, 사회적 불편감을 야기할 수도 있는데, 장루 피부관의 부착이 어렵고, 탈락이 쉽게 발생하여, 장루 주위 피부의 자극 증상이 생길 수 있으며, 분변의 누출로 인한 위생적인 문제가 생길 수 있다. 옷을 입었을 때 장루 주머니가 밖으로 심하게 돌출되어 환자들의 사생활 보호 측면에서도 문제를 야기할 수 있어, 장루주위 탈장 환자의 삶에 질은 저하될 수 있으며, 이러한 환자들에서는 적극적인 탈장 교정술이 반드시 필요하다.

장루주위 탈장의 진단은 대개 신체 검진만으로 가능하며, 장루주머니의 부착물을 제거한 후 장루주위의 불균형한 돌출을 보이는 환자에서 복벽 근막의 결손을 확인하는 것으로 충분하다. 또한 Valsalva를 시켜보거나, 환자를 서게 하면 장루 주위 돌출을 더 잘 확인할 수 있으며, 장루 안쪽으로 수지검진을 시행하여 근막의 결손을 확인하기도 한다. 환자가 불편감을 호소하지만 육안적으로 확실하지 않을 때는 전산화 단층 촬영(Computed Tomogram, CT)이 도움이 될 수 있다. 그렇지만, 대부분의 CT가 바로 누운 상태에서 촬영되기 때문에, 탈장이 환원된 상태에서 촬영이 진행된다면 장루주위 탈장을 확인하지 못하고 진단을 놓칠 수 있어 조심해야 한다.

장루주위 탈장 발생의 위험요인으로는 전반적인 환자의 상태와 수술 술기적 요인으로 나눌 수 있다. 환자의 상태에 따른 요인은 복부 절개 탈장의 위험요인과 다르지 않고, 고령, 비만, 영양상태, 만성 폐쇄성 폐질환, 변비, 복수, 전립선 비대 등 복압을 상승 시키는 동반 질환, steroid의 사용, 악성 종양, 그리고 당뇨 등 상처부위 감염을 증가시킬 수 있는 질환의 동반 등이 관련이 된다고 알려져 있다. 수술적 요인은 장루 조성술시 절개창의 크기, 장루의 위치, 복막 내 혹은 복막 외측 장루 조성술, 장루의 근막 고정, 응급수술 등이다. 장루 절개창의 크기가

클수록 장루주위 탈장이 증가하는 것으로 되어 있고, 특히 3cm 이상일 때 의미 있게 증가한다고 보고되고 있다. Martin과 Foster는 장루 조성술 후 일반적으로 발생하는 약 0.5cm 정도의 장루 위축을 고려하여 1.5-2.0cm의 크기로 절개창을 만들어야 한다고 하였고, Nguyen과 Pittas는 잘려진 장관 너비의 2/3 크기의 절개창이 가장 적절하다고 보고하였다. Resnick 등은 장루 절개창을 만드는 기계장치를 이용하여 정확한 크기의 절개로 장루주위 탈장의 발생을 줄일 수 있다고 보고하였으나, 환자마다 장관의 크기가 모두 다르고, 수술 시 상황에 따라 절개창의 크기가 달라질 수 있어, 적절한 절개창의 크기는 매번 달라질 수 있다. 따라서, 장루의 혈액공급에 제한이 되지 않는 선에서 가장 작게 장루를 만드는 것이 중요하다고 할 수 있다. 장루의 위치 선정에서 복직근 내에 장루를 조성하는 것이 장루주위 탈장의 예방에 중요할 것으로 생각되는데, 현재까지의 연구 결과에서는 복직근 내부와 외부에 따라서 큰 차이는 없는 것으로 보고되고 있다. 다만, 장루조성술시 복직근의 과도한 절제 및 신전, 그리고 주변 신경의 손상은 장루주위 탈장을 증가시키는 것으로 되어 있어 세심한 주의가 요구된다. 한편, 1958년 Goliger에 의해 발표된 복막 외 장루 조성술은 복막과 근육 사이에 터널을 만들고 장루를 통과시켜 복막의 구멍과 피부의 구멍이 일직선이 아닌 다른 위치에 장루를 만드는 것으로, 장루 주위 탈장을 줄일 것을 기대되었으나, 이후 나온 연구 결과들에서는 의미 있는 차이를 보이지는 않았다. 또한 장루의 충분한 길이를 확보하기 위해 비장만곡부를 필요 이상으로 박리해야 하는 단점이 있어 이 술식의 적용에 대한 좀 더 많은 연구가 필요하다고 하겠다. 장루의 근막 고정 역시 장루주위 탈장을 예방할 것으로 기대되지만, 아직까지는 별다른 연구결과가 없는 실정이다. 응급 수술 시에는 장루주위 탈장이 증가할 것으로 생각되는데, 이는 장관의 부종 및 팽만이 있는 경우가 많고 생명을 위협하는 합병증이 있는 상태에서 수술이 시행되는 경우가 많아, 장루 조성술을 세심하게 시행하지 못할 가능성이 있기 때문이다. 하지만 이에 대해서도 아직까지는 큰 차이가 없는 것으로 보고되고 있다.

장루주위 탈장의 치료는 보존적 치료와 수술적 치료로 나눌 수 있다. 무증상의 경우에는 복대나 장루 벨트 등의 착용으로 관리할 수도 있으나, 증상이 있는 경우 대부분 수술적 치료가 필요하다. 수술은 크게 개복술과 복강경을 이용한 수술로 나눌 수 있다. 수술적 치료에서 과거에 흔히 시행되었던 일차 봉합이나 장루 재배치술은 재발의 위험성이 높아 최근에는 근막 보강을 위해 인공막(mesh)을 이용한 수술이 많이 시행된다. 인공막을 이용한 수술은 고정하는 mesh의 위치에 따라 근막 전층(Onlay), 복막 전층(Preperitoneal), 복막 내(Intraperitoneal)로 나눌 수 있다. 1999년 Tekkis등에 의해 발표된 '변형 Thorlakson 술식'은 근막을 일차 봉합한 후 인공막을 근막 전층에 보강함으로써 장루주위 탈장을 효과적으로 치료할 수 있어 최근까지 가장 많이 시행되는 술식이다. 장루 주위에 약 10cm 정도의 거리를 두고 반원형의 절개를 가하고, 장루까지 피판을 들어서 결손부위 근막을 일차 봉합한 후(Fig 1), 인공막을 장루 주위로 약 270도 정도로 장관 벽에 닿지 않게 덧대어 고정해 준다(Fig 2). 배액관을 설치하여 수술 후 발생하는 혈종과 감염을 최소화 할 수 있다. 이러한 근막 전층 인공막 고정술은 약 10-15% 정도의 낮은 재발율과 2-3%의 낮은 인공막 감염율로 장루주위 탈장 수술의 표준 술식으로 인정되고 있다. 복막전층이나 복막내 고정술은 최근 복강경 수술의 발전으로 다시 주목을 받고 있는데, 특히 1980년대 Sugarbaker가 복막 내 mesh 고정술으로써 개복 후 근막 결손부를 mesh로 막고 장루를 형성하는 장관을 mesh 위쪽으로 통과시켜, 마치 복막 외 장루 조성술의 형태와 비슷한 술식으로 발표하였다. 그러나, 이후의 연구들에서 복막 내 mesh에 의한 장관





의 유착 및 천공 등의 합병증이 발생하여 복막 내 mesh 고정술은 크게 각광을 받지 못하였다. 그러나 최근 복강경을 이용한 복부 절개 탈장 복원술 및 복막 내 mesh 고정술이 개발되고, 수술 후 통증의 감소, 재원기간의 단축, 이른 시기의 사회 복귀 등의 장점이 발표되어 장루주위 탈장에서도 복강경을 이용한 복막 내 mesh 고정술이 점차 증가하고 있다. 장루 주위 탈장의 복강경 술식은 기존의 Sugarbaker 술식과 또는 mesh의 외측에서부터 중앙 장루 부위까지 틈새(slit)를 만들고 장루 주위를 감싸는 형태의 열쇠구멍(Keyhole) 술식이 흔히 사용된다. 복강경 탈장 수술 시 초기에 흔히 사용되었던 인공막 중 하나인 polytetrafluoroethylene (PTFE)는 mesh를 형성하는 섬유간 구멍이 작아 장관의 유착이 잘 발생하지 않았으나, 신생 조직이 구멍 내부에 자라 들어가지 못해 염증에 취약하였다. 따라서 최근에는 polytetrafluoroethylene-polypropylene (PTFE-PPM)이나 polyvinylidene fluoride-polypropylene (PVDF-PPM) 등의 혼합 mesh가 사용되어, 2-3% 정도의 낮은 감염율을 보이게 되었고, 생체 재료 인공막(biologic mesh)의 등장으로 감염율을 더 낮아질 것으로 생각된다. 그러나 이러한 복강경 장루주위 탈장 복원술은 아직까지는 재발율이 10-30% 정도로 보고되어 더 많은 연구가 진행되어야 할 것으로 생각된다.

장루주위 탈장 발생을 줄이기 위해 초기 장루 조성술시 mesh를 이용한 보강술을 예방적으로 시도하여 그 발생율을 낮추었다는 보고가 있다. 그러나, 아직까지는 유착이나 염증 등의 mesh와 관련된 합병증의 가능성이 있어 많은 외과의사들에 의해 시도되고 있지는 않은 실정이다. 그렇지만, BMI>30이상의 고도 비만, 대량 복수, 만성 폐쇄성 폐질환 환자 및 Steroid 사용 환자 등의 고위험 환자에서는 초기 장루 조성술시 예방적으로 mesh 보강술을 시도하는 것이 도움이 될 수 있을 것으로 생각된다.

2011년, 허 등은 서울대병원에서 시행한 장루 주위 탈장 수술의 경험을 보고하였다. 1998년 6월부터 2009년 12월까지 한 명의 숙련된 대장항문 외과의사에 의해 장루 주위 탈장 수술을 받은 39명의 환자들에 대해서 분석을 시행하였다. 남녀비는 17:22 였고, 평균 연령은 65.9세(36-86세) 였다. 장루의 종류로는 말단 에스 결장루가 35명(89.7%)으로 가장 많았고, 환상 결장루가 2명(5.1%), 이중원통 회장결장루가 2명(5.1%)이었다. 20명(51.3%)의 환자에서 장루 조성술 후 2년 이내에 탈장이 발생하였다. 수술방법은 장루 재배치술이 8명(20.5%), 일차 봉합술이 14명(35.9%), 결손 부위 근막 봉합 및 근막 상부 mesh 보강술이 17명(43.6%)에서 시행되었다. 장루 재배치술이나 일차 봉합술은 연구기간 초기에 시행되었고, 점차 mesh를 이용한 수술이 증가하였다. 수술과 관련된 합병증은 총 10명(25.6%)에서 발생하였는데, 상처부위 감염, 장폐색, 배뇨 불편감, 폐렴 등이었고, mesh에 감염이 발생한 환자는 없었다. 수술 후 평균 재원기간은 장루 재배치술이 24.8일, 일차 봉합술이 9.7일, mesh 보강술이 4.8일이었다. 수술 후 추적 관찰 기간은 평균 31.2개월이었는데 이 기간 중 총 8명(20.5%)에서 재발하였다. 장루 재배치술을 받은 환자에서 3명(37.5%), 일차 봉합술에서 3명(21.4%), 그리고 mesh 보강술에서는 2명(11.8%)이 재발하였다. 응급수술이 4명(10.3%)의 환자에서 시행되었는데, 장루 재배치술이 2명, 일차 봉합술이 2명에서 시행되었다. 합병증은 3명(75.0%)에서 발생하였으나, 재발은 없었다. 장루주위 탈장 수술에 대한 본 연구에서 결손 부위 근막 봉합 및 근막 상부 mesh 보강술이 가장 짧은 재원기간과 가장 적은 재발율을 보였다. 따라서 mesh를 이용한 보강술은 술식이 간단하고, 회복이 빠르며 재발이 적은 장점을 가지고 있는 가장 유용한 수술방법인 것으로 판단된다.



장루주위 탈장은 장루 조성술 후 흔히 발생할 수 있는 합병증으로 환자에게 불편할 뿐 아니라 삶의 질 저하를 동반한다. 장루 조성술시 세심한 주의를 통해 장루주위 탈장을 예방하는 것이 무엇보다 중요하며, 장루주위 탈장의 발생시에는 적극적인 고정이 요구된다. 수술적 치료에 있어서는 인공막을 이용한 근막 보강술이 일차적으로 고려되어야 하며, 복강경을 이용한 복강 내 근막 보강술이 효과적인 술식으로 자리 잡기 위해서는 더 많은 경험과 연구가 필요하다고 하겠다.

Fig 1. 결손 부위 근막 일차 봉합

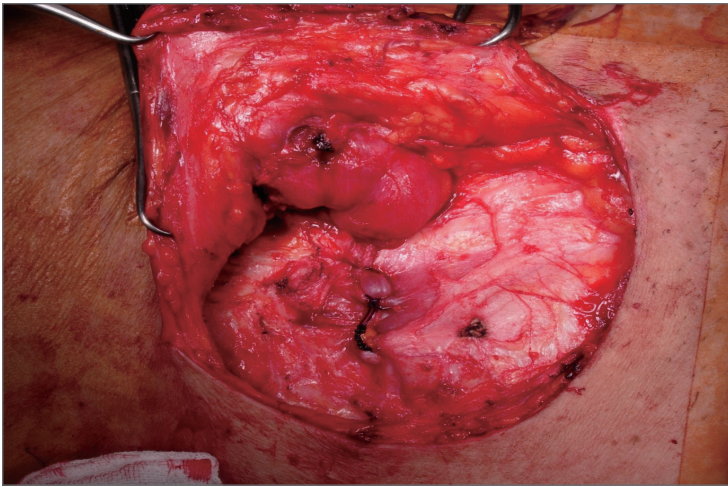
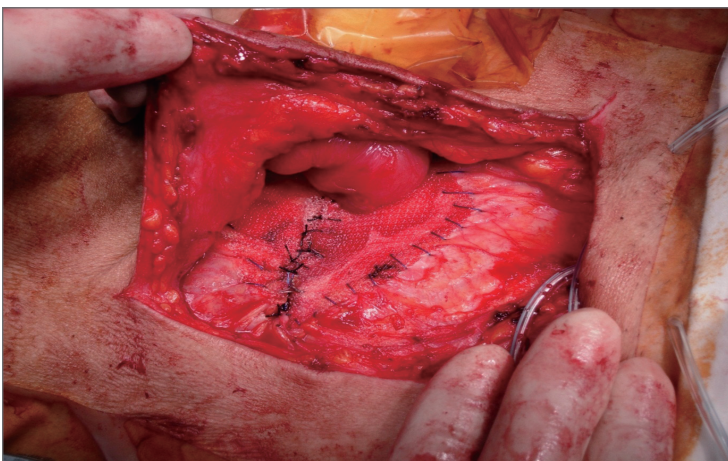


Fig 2. 근막 전층 Mesh 보강술





## Reference

1. Hotouras, A., et al. (2013). "The persistent challenge of parastomal herniation: a review of the literature and future developments." *Colorectal Dis* 15(5): e202-214.
2. Carne, P. W., et al. (2003). "Parastomal hernia." *Br J Surg* 90(7): 784-793.
3. Martin, L. and G. Foster (1996). "Parastomal hernia." *Ann R Coll Surg Engl* 78(2): 81-84.
4. Nguyen, M. H. and F. Pittas (1999). "How large should a skin trephine be for an end stoma?" *Aust N Z J Surg* 69(9): 675-676.
5. Resnick, S. (1986). "New method of bowel stoma formation." *Am J Surg* 152(5): 545-548.
6. Goligher, J. C. (1958). "Extraperitoneal colostomy or ileostomy." *Br J Surg* 46(196): 97-103.
7. 박재갑, et al. (2012). *대장항문학*. 서울, 일조각.
8. Hansson, B. M., et al. (2012). "Surgical techniques for parastomal hernia repair: a systematic review of the literature." *Ann Surg* 255(4): 685-695.
9. Tekkis, P. P., et al. (1999). "Parastomal hernia repair: modified thorklakson technique, reinforced by polypropylene mesh." *Dis Colon Rectum* 42(11): 1505-1508.
10. Sugarbaker, P. H. (1985). "Peritoneal approach to prosthetic mesh repair of paraostomy hernias." *Ann Surg* 201(3): 344-346.
11. Berger, D. and M. Bientzle (2007). "Laparoscopic repair of parastomal hernias: a single surgeon's experience in 66 patients." *Dis Colon Rectum* 50(10): 1668-1673.
12. Slater, N. J., et al. (2011). "Repair of parastomal hernias with biologic grafts: a systematic review." *J Gastrointest Surg* 15(7): 1252-1258.
13. Hammond, T. M., et al. (2008). "Parastomal hernia prevention using a novel collagen implant: a randomised controlled phase 1 study." *Hernia* 12(5): 475-481.
14. Heo, S. C., et al. (2011). "Surgical treatment of a parastomal hernia." *J Korean Soc Coloproctol* 27(4): 174-179.

## Ventral Hernia : Incisional Hernia

박 원 철

원광의대



Incisional hernia는 복부 수술 후 가장 많이 발생하는 수술 합병증이다. 복부 수술을 경험한 환자들 중 2-10%에서 incisional hernia가 발생되며 많게는 30%까지 보고되고 있다. 절개탈장은 discomfort, pain, respiratory restriction, dissatisfactory cosmetic results 가 동반되고 따라서 이와 동반된 morbidity가 발생되며 결국 hernia repair가 필요하게 된다. 비록 절개탈장을 위한 prosthetic material의 사용으로 수술기법의 현저한 발전이 있어왔지만 수술 후 재발률은 여전히 30-60%로 여전히 높다. 재발률과 관련된 위험 인자가 있지만 hernia size는 유감스럽게도 영향이 없다고 보고되는 경우가 많으며 따라서 좀더 나은 효과적이고 덜 침습적인 테크닉이 요구된다고 볼 수 있다.

1990년대 초에 복강경보조 절개탈장 교정술이 시도된 이후 복강경수술기법과 장비의 발전에 힘입어 복강경수술이 보편적인 수술적 테크닉으로 받아들여졌다. 최근에 복강경을 이용한 교정술은 less blood loss, fewer perioperative complication, and shorter hospital stay 측면에서 open repair에 비해 더 우월하다는 보고가 있지만, 아직까지는 재발률이나 수술합병증 측면에서는 복강경수술이 특별한 이점이 없다고 보고되고 있다.

2-3 cm 이하의 작은 ventral hernia는 primary tissue repair로 충분히 봉합할 수 있지만 크기가 큰 탈장은 tissue repair만 시행할 경우 재발률이 30-40% 달한다고 보고 되었다.

다행스럽게도 mesh의 사용이 복벽탈장교정술에 일대 혁명을 일으켰다. Primary repair 위에 onlay로 Polypropylene mesh를 anterior placement 시키면 복벽탈장교정에 도움이 되는데 retrorectus muscle placement 가 더 좋다고 보고 되었다.

최근에는 dual-sided mesh의 발전으로 복벽과 hernia defect의 뒤쪽에 mesh를 위치 시킬 수 있게 되었다. 이 dual-sided mesh는 장과 닿는 측면은 nonadherent surface(expanded polytetrafluoroethylene or PTFE) 으로 구성되어 있고 peritoneum과 posterior abdominal wall fascia 에 닿는 측면은 유착이 잘되는 open polypropylene mesh grid or



screen으로 구성되어 있다. 따라서 거대복벽탈장을 제외하고 대부분의 복벽탈장에 복강경을 이용하여 이 dual-sided mesh를 복강 내로 위치시켜 복벽탈장교정술을 성공적으로 시행할 수 있다.

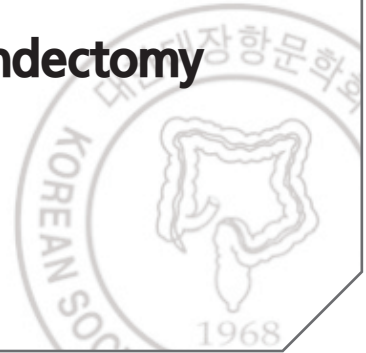
최근 Italian Consensus Conference 에서 복강경 수술은 3cm 이상 크기의 복벽탈장에 안전하고 효과적인데 고령, 비만, 이전복부수술, 재발 그리고 strangulation은 절대적 금기가 아니고, 수술합병증과 재발률에는 개복수술과 큰 차이가 없거나 더 적다고 보고 하였다

결론적으로 복벽탈장을 위해 복강경수술을 적용할 때는 적절한 overlap, 주의 깊은 유착박리 그리고 prosthesis의 정확한 고정이 요구되며, 비록 mesh의 가격이 매우 비싼 편 이지만 복강경수술은 수술시간과 입원기간을 단축시킬 수 있고 수술 후 통증을 감소시키며 빠른 일상생활의 복귀의 장점이 있기 때문에 시도할만한 대안이라고 할 수 있다.

## Single-Port Laparoscopic Appendectomy

이 상 철

가톨릭대학교 대전성모병원



"외과는 맹장으로 시작해서 맹장으로 끝난다." 라는 말이 있다.

외과의사로 살아가며 가장 흔히 접하며 대부분 집도의로서 가장 처음 시작하는 수술이 맹장수술(충수절제술)이다. 물론 일반적으로 알려진 맹장과 해부학적인 관점에서 말하는 맹장은 차이가 있다. 아시다시피 일반인들이 말하는 맹장은 해부학적으로 충수에 해당하고 해부학적으로 맹장은 소장으로부터 이행되어 대장이 시작하는 부위로 회맹관 이하의 대장을 칭한다. "Appendicitis(충수염)"이 처음 명명된 것이 1886년(Reginald Fitz)의 일이고 최초의 성공적인 충수절제술이 시행된 것도 1887년(Thomas George Morton)이니 발생 빈도를 고려할 때 130여년 이전의 세상에서는 꽤 많은 사람들이 충수염과 연관된 질환으로 지금보다 심각한 어려움을 겪었을 것이며 그 중 적지 않은 사람들이 죽어나갔을 것으로 사료된다. 충수에 대한 수술 역시 일반적인 수술의 발전단계와 마찬가지로 개복술, 복강경수술(1982년 Kurt Semm)을 거쳐 가장 최근에는 단일공 복강경수술로 이행되어 왔다. 개인적인 견해로 볼 때 단일공 복강경수술의 발전 및 보급은 처음 개복술에서 복강경수술로 이행될 때의 양상보다는 적은 저항과 빠른 적용을 보이고 있다. 이제 개인적으로는 5년째 이 수술을 시행해오는 상태이며 처음 어려웠던 상황들이 대부분 해소, 해결되었으며 처음부터 지금까지 환자들의 만족도는 일관적으로 매우 높은 상태이다. 처음 배꼽에 1~1.2cm 절개로 시작한 이 수술은 현재 600여 cases 정도 시행한 상황이며 현재는 장비, 수술기구 및 아이디어의 개선으로 5mm 절개로까지 축소되었다. 심지어 camera holder를 사용할 경우는 assist 없이 operator 혼자서도 온전히 수술을 시행할 수 있으며 회복에 있어서도 최근에는 입원과 수술, 퇴원을 당일에 하거나 적어도 수술 후 12시간 안에 퇴원하는 시스템을 시행하고 있다. 최근 단일공 복강경 충수절제술을 5mm 절개만으로 시행받은 한 환자의 보호자가 외래에서 "이것은 수술이 아니고 시술이라서 보험적용을 못 받았다."(?)고 호소하는, 잘 이해되지 않는 웃지못할 상황을 경험한 바도 있다. 또한 많은 사람들이 "맹장수술은 수술도 아니다."고 수술의 난이도나 중요성에 있어 경시하거나 폄하하는 것도 사실이다. 하지만 외과의사에게 있어 충수염은 버리거나 피할 수 없는 숙명과도 같은 숙제이다. 하여 오늘 이 수술에 대해 발표할 수 있는 기회를 주신 것에 감사하며 수술법을 보이고 또한 환자 만족을 위해 여러 사람에게 권하고자 한다.



---

# 2013년 대한대장항문학회 연 수 강 좌

---

발행일 | 2013년 6월 23일

발행인 | 김 종 훈

편집인 | 최 원 준

발행처 | 대한대장항문학회

서울시 강남구 수서동 713번지 현대벤처빌 1519호

TEL : (02) 2040-7736, 7737

FAX : (02) 2040-7735

---



# Start experiencing superior sealing.



## Superior sealing.

**Complete:** Seals up to 7mm vessels consistently through high uniform compression

**Secure:** More consistent seal strength over multiple activations than LigaSure™ 5mm\*

**Gentle:** Offset electrode configuration designed to minimize thermal spread

## Superior sealing experience.

New intuitive ergonomic design provides energy activation prior to cutting

## Introducing the all new ENSEAL® G2 Tissue Sealers

\*In a benchtop study with ENSEAL® G2 Curved and Straight using 5mm porcine carotid arteries, vessel burst pressure was measured over 52 activation cycles.  $P < 0.05$ .

Contact your EES Sales Professional.  
Connect at [www.ees.com](http://www.ees.com)

©2012 Ethicon Endo-Surgery (Europe) GmbH.



Ethicon  
Endo-Surgery | **Enseal**

AD 167C





**COVIDIEN**

*positive results for life™*

Access. Visibility. Consistency.

**[Delivered]**

## Covidien EEA™ Haemorrhoid and Prolapse Stapler Set with DST Series™ Technology

### Access

- Anoscope에 적용되어 있는 bridge design은 prolapse된 조직을 효과적으로 밀어 올려주기 때문에 purse-string시 최적의 접근성을 제공하여 줍니다.
- 분리형 anvil은 purse-string 후 knot tying시 접근성을 최대한 보장하여 편리성을 제공 합니다.
- 해부학적 위치를 고려한 wing port design은 둔부 사이에 위치 시키기 편리 합니다.

### Visibility

- 투명한 wing port와 anoscope은 purse-string시 하부구조를 잘 볼 수 있도록 시야를 확보하여 주기 때문에 안전하고 편리합니다.
- 분리형 anvil은 knot tying 및 anvil조작 시 시야 확보에 도움을 줍니다.

### Consistency

- Anoscope에 centimeter marking이 표시되어 있어 일률적이고 even한 purse-string suture를 가능하게 도와 줍니다.
- 티타늄 staple wire에 적용되어 있는 DST Series™ Technology는 다양한 두께의 조직에서 안전하고 일률적인 stapling형성을 보장 합니다.
- 분리형 anvil에 적용된 anchor hole은 적출될 rectal mucosa의 사이즈를 일률적으로 형성할 수 있도록 도와 줍니다.

COVIDIEN, COVIDIEN with logo, Covidien logo and "positive results for life" are U.S. and internationally registered trademarks of Covidien AG. Other brands are trademarks of a Covidien company. © 2011 Covidien.

For more information or to set up a product demonstration, contact your local Covidien Surgical Device Representative.

COVIDIEN

서울시 서초구 양재동 215  
하이브랜드 리빙관 5층

TEL. 02-6196-5400  
FAX. 02-6196-5497

WWW.COVIDIEN.COM



신개념 프리미엄 세장제

# 쿨프렙<sup>®</sup>산 2L

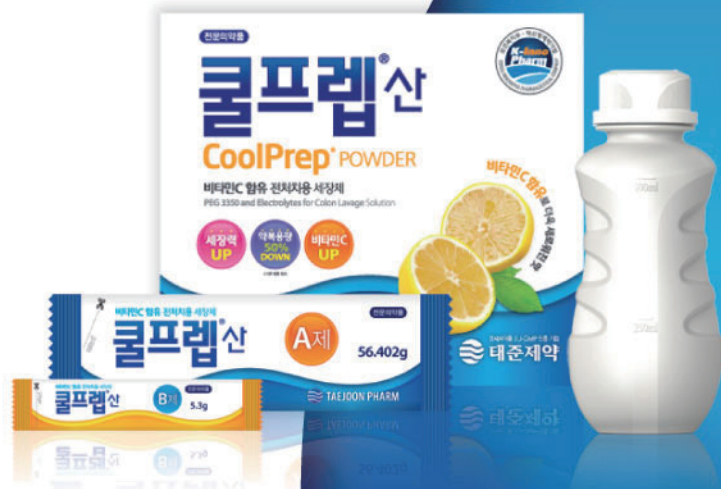3월 1일 보험급여 됩니다.

- Better Efficacy & Better compliance
- Number 1 product in the U.S.
- FDA Approved (2006)

보험코드 : 650102430

보험약가 : 9,361원

효능효과 : 대장 (X선, 내시경) 검사 시의 전처치용 장세척



완제의약품 EU-GMP 인증 기업

**태준제약**



OXAPLIN Inj.

# 옥사플린<sup>®</sup>주

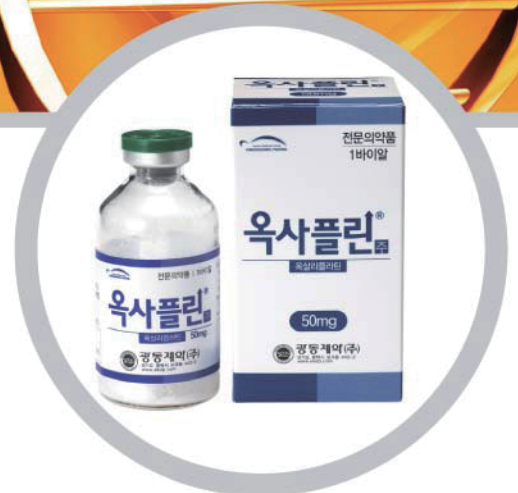직결장암, 위암 First Treatment

✓ Economic

✓ Convenient

✓ Bioequivalent

- 전이성 결장·직장암에 1차 치료제로써 5-fluorouracil과 folinic acid(leucovorin)와 병용투여
- 원발종양을 수술로 완전히 절제(complete resection)한 stage III(Duke's C)의 결장암에 5-fluorouracil과 folinic acid(leucovorin)를 병용하여 보조요법(adjunct treatment)으로 사용
- 수술이 불가능한 진행성 또는 전이성 위암



【포장단위】 1바이알(50mg, 100mg)

▶ 기타 자세한 사항은 광동제약으로 문의하시기 바랍니다. 02)6006-7777



**광동제약(주)**



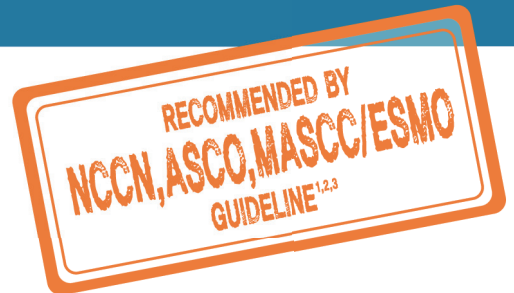


**Aloxi**<sup>®</sup>  
palonosetron HCl injection

STARTS STRONG LASTS LONG



우선  
International Guidelines<sup>1,2,3</sup> 추천 항구토제 **Aloxi**<sup>®</sup>



씨제이제일제당주식회사  
서울시 중구 쌍림동 292번지 CJ제일제당센터  
<http://www.cjp.co.kr> | Tel : 080-700-8802

제조원: Helsinn Birex Pharmaceuticals Ltd. Damastown, Mulhuddart, Dublin 15, Ireland    **제품정보 - [성분 함량]** Palonosetron HCl 0.084 mg / 1.5 ml, 0.28 mg / 5 ml    **[효능 효과]** 1. 중등도와 심한 구토 유발성 항암 화학요법제의 초기 및 반복적인 치료에 의해 유발되는 급성 구역 및 구토의 예방 2. 중등도의 구토 유발성 항암 화학요법제의 초기 및 반복적인 치료에 의해 유발되는 지연형 구역 및 구토의 예방 3. 수술 후 24시간까지의 구역 및 구토의 예방    **[용법 용량]** 성인 1) 항암 화학요법제에 의해 유발되는 구역 및 구토의 예방: 화학요법 시작 30분 전에 팔로노세트론 0.25 mg을 1회 30초 이상에 걸쳐 정맥 주사한다. 2) 수술 후 구역 및 구토의 예방: 마취유도 직전 0.075 mg을 1회 10초 이상에 걸쳐 정맥 주사한다. 다른 항구토제와 마찬가지로 수술 후 구역 및 구토가 유발될 가능성이 낮다고 예상되는 환자에게 관례적으로 투여하는 것은 권장되지 않는다. 수술 후 구역 및 구토를 피해야 하는 환자에게는, 수술 후 구역 및 구토 발생률 확률이 낮더라도 이 약의 투여를 권장한다. 3) 이 약은 다른 약물과 혼합해서는 안된다. 4) 이 약의 투여 전후에 주입관에 생리식염수를 흘려준다.    **[사용상의 주의사항]** 및 기타 자세한 내용은 제품설명서를 참조하시기 바랍니다.

[References] 1. NCCN Antiemetic Guideline 2012 ver 1    2. Antiemetics: ASCO Clinical Practice Guideline Update 2011    3. MASCC/ESMO Antiemetic Guideline 2010, Moderate Emetic Risk\*

[www.aloxi.com](http://www.aloxi.com)

**알록시**<sup>®</sup>-주  
염신팔로노세트론

1111 ALX3M004-10



**ERBITUX<sup>®</sup>**  
**CETUXIMAB**

See the difference

This is what  
 tumor shrinkage  
 looks like



Merck Serono Oncology | *Combination is key™*

에비투스<sup>®</sup> 주 5mg/ml Cetuximab(세록시맵), 전문의약품 [원료약품 및 그 분량] 1 바이알 중 세록시맵 100mg [효능·효과] 1) EGFR-양성, KRAS 정상형(wild-type)인 전이성 직결장암 환자에 대한 ① 항암화학요법과의 병용요법 ② Irinotecan에 내약성이 없으며, Oxaliplatin과 Irinotecan을 포함한 요법에 실패한 환자의 단독요법 2) 두경부 편평세포암 환자에 대한 ① 국소 진행성 질환에 방사선요법과의 병용요법 ② 재발성 및/또는 전이성 질환에 platinum계 약물을 기본으로 하는 항암화학요법과의 병용요법 [용법·용량] 투약시작부터 투약 후 적어도 1 시간까지는 면밀한 관찰이 요구된다. 초기 투여에 앞서 환자는 전치리요 항히스타민제와 코르티코스테로이드를 투여받아야 한다. 이후의 모든 투여 시에 이전 전치리요법이 권장된다. 모든 적응증에서 이 약은 일주일에 1회 투여한다. 초기 용량은 체표면적(m<sup>2</sup>)당 400mg이며, 이후 유지 용량은 매주 250mg/m<sup>2</sup>이다. <직결장암> 전이성 직결장암 환자에서, 이 약은 화학요법제와 병용요법으로 사용하거나 단독요법으로 사용한다. 숙련된 실험실에서 검증된 시행방법을 사용하여 KRAS 변이여부를 확인하여야 한다. 화학요법제와 병용투여 시 화학요법제의 투여용량 또는 권장되는 용량조절은 이러한 화학요법제의 약물정보(허가사항)에 따른다. 이러한 화학요법제는 세록시맵 마지막 투여 1시간 이후에 투여하도록 한다. 이 약의 치료는 기저질환이 진행되기 전까지 지속하는 것이 권장된다. <두경부 편평세포암> 국소 진행성 두경부 편평세포암 환자에서 방사선요법과의 병용요법으로 사용한다. 방사선요법 일주일 전 세록시맵 투여를 시작하여, 방사선요법의 종료까지 이 약을 유지하는 것을 권장한다. 재발성 및/또는 전이성 두경부 편평세포암 환자에게 platinum계 약물을 기본으로 하는 항암화학요법과의 병용요법으로 사용하며, 질환이 진행될 때까지 유지요법으로 투여한다. 병용하는 화학요법제는 세록시맵의 투여완료 후 1시간이 지나기 전에 투여해서는 안된다. [사용상의 주의사항] 1. 다음 환자에는 투여하지 말 것 1) 이 약에 중증도(3,4도)의 과민반응을 보이는 것으로 알려진 환자 2) 병용치료 시작 전, 병용되는 화학요법제에 또는 방사선 요법이 급기인 환자 2. 경고 및 일반적 주의사항 1) 주입관련반응(주입속도 감소 또는 투여중단) 2) 호흡곤란(간질성폐장에 발생 시 투여중단) 3) 피부반응(중증인 경우 투여중단) 3. 이상반응 이 약의 주요한 이상반응은 80% 이상의 환자에서 발생한 피부반응, 10% 이상의 환자에서 발생한 거머그네소혈중, 10% 이상의 환자에서 경증에서 중등증으로, 1% 이상의 환자에서 중증으로 나타난 주입관련 반응이다. [수입처] 머크주식회사 서울특별시 강남구 테헤란로 508 해성2빌딩 15층 Tel: (02)2185-3800 [개정년월일] 2011년 11월 4일 ※ 기타 사용상의 주의사항 및 자세한 처방 정보는 제품설명서를 참조하시기 바랍니다.

**Merck Serono**

Merck Serono is a  
 division of Merck







탁월한 유착방지 효과

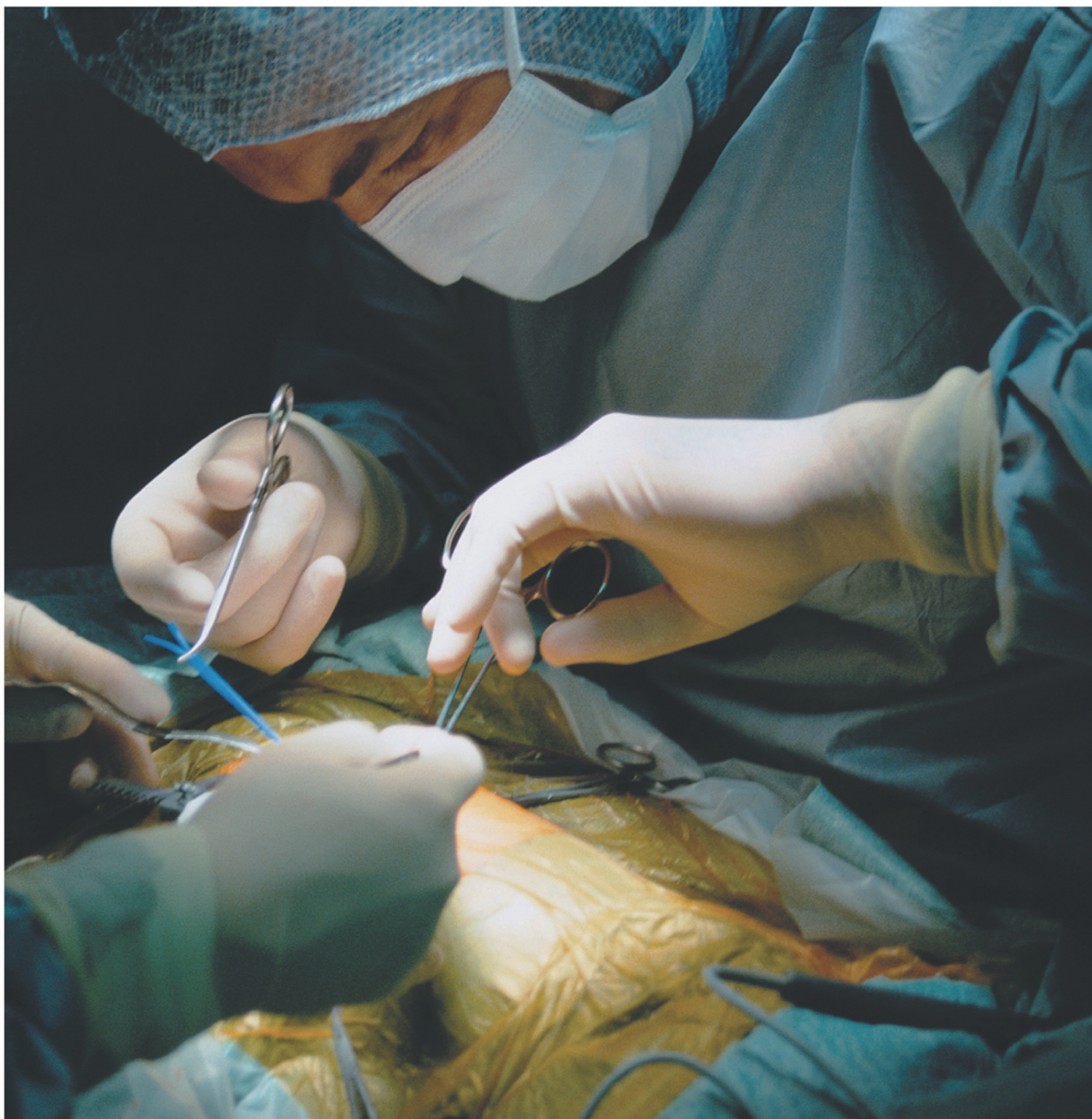# Guardix-sol. 가딕스-Solution

▶ Hyaluronate+ Carboxymethyl Cellulose

# Guardix-SG. 가딕스-SG


▶ Plolxamer + Alginate

## ANTI ADHESION



Hanmi

Global · R&D 선도  
한미약품



2013년  
대한대장항문학회  
연수강좌